



Viernes 15 de febrero de 2019

Seminario:

Traumatismo craneal, conmoción cerebral y sus consecuencias. Seminario práctico a través de casos clínicos

Ponentes/monitoras:

- **Raquel Jiménez García**
Pediatra Adjunto. Servicio de Urgencias Pediátricas. Hospital Infantil Universitario Niño Jesús. Madrid.
- **José Antonio Alonso Cadenas**
Pediatra. Médico adjunto. Servicio de Urgencias. Hospital Infantil Universitario Niño Jesús. Madrid. Instructor de RCP pediátrica y neonatal.

Textos disponibles en
www.aepap.org

¿Cómo citar este artículo?

Jiménez García R, Cabrera López IM. Traumatismo craneal, conmoción cerebral y sus consecuencias. Seminario práctico a través de casos clínicos. En: AEPap (ed.). Congreso de Actualización Pediatría 2019. Madrid: Lúa Ediciones 3.0; 2019. p. 221-232.



Traumatismo craneal, conmoción cerebral y sus consecuencias. Seminario práctico a través de casos clínicos*

Raquel Jiménez García

*Pediatra adjunto. Servicio de Urgencias Pediátricas. Hospital Infantil Universitario Niño Jesús. Madrid.
raqueljimgar@gmail.com*

Isabel M.ª Cabrera López

Pediatra adjunto. Servicio de Urgencias Pediátricas. Hospital Infantil Universitario Niño Jesús. Madrid.

OBJETIVOS

- Valoración del traumatismo craneal leve en Atención Primaria, motivos de derivación al hospital e indicaciones de las pruebas complementarias.
- Identificar los signos y síntomas de una conmoción cerebral durante la práctica deportiva, conocer sus posibles consecuencias y las medidas terapéuticas adecuadas.
- Realizar una correcta evaluación inicial, estabilización y transporte del niño con traumatismo craneal moderado-grave.

VALORACIÓN DEL TRAUMATISMO CRANEAL LEVE EN ATENCIÓN PRIMARIA

El traumatismo craneoencefálico (TCE) leve es un motivo frecuente de consulta en las Urgencias Pediátricas, tanto en el medio hospitalario como en Atención Primaria.

Se utiliza el término TCE leve cuando el paciente presenta en la exploración física tras un impacto craneal una puntuación en la escala de coma de Glasgow (ECG) de 14 a 15 (**Tabla 1**).

*El presente texto es idéntico al de la edición del 15.º Curso de Actualización en Pediatría 2018, según indicaciones expresas de las autoras.

Tabla 1. Escala de coma de Glasgow (modificada para la edad)

	Mayor de 5 años	Menor de 5 años	
Apertura ocular	Espontánea	Espontánea	4
	Al hablarle	Al hablarle	3
	Al dolor	Al dolor	2
	Sin respuesta	Sin respuesta	1
Respuesta verbal	Orientada	Balbuceos, sonríe, fija y sigue	5
	Confusa	Llanto consolable	4
	Palabras inapropiadas	Irritabilidad persistente	3
	Sonidos incomprensibles	Gruñido, quejido	2
	Sin respuesta	Sin respuesta	1
Respuesta motora	Obedece órdenes	Movimientos espontáneos	6
	Localiza el dolor	Localiza el dolor	5
	Retirada al dolor	Retirada al dolor	4
	Decorticación (flexión)	Decorticación (flexión)	3
	Descerebración (extensión)	Descerebración (extensión)	2
	Sin respuesta	Sin respuesta	1

Lo más importante en la valoración clínica del niño con TCE leve es identificar a los pacientes que tienen riesgo de presentar una lesión intracraneal y, por tanto, precisan valoración hospitalaria para una observación clínica prolongada y/o la realización de pruebas radiológicas.

El término lesión intracraneal (LIC) se refiere a la evidencia radiológica de hematoma intracraneal, contusión, edema cerebral, lesión axonal difusa, fractura craneal deprimida o diastásica o neumoencéfalo. Lesión intracraneal clínicamente significativa (LICcs), se refiere a la lesión traumática que precisa intervención neuroquirúrgica, intubación durante más de 24 horas, ingreso hospitalario más de 48 horas o causa la muerte.

EVALUACIÓN DIAGNÓSTICA

La evaluación de los niños con TCE leve se basa en la historia clínica, el examen físico y, en algunos pacientes, las pruebas radiológicas.

Anamnesis

Se recogerán la edad, las alergias, el calendario vacunal y las enfermedades previas.

La edad debe ser tenida en cuenta, ya que los niños menores de 2 años tienen menor capacidad de comunicación, la evaluación clínica es más difícil, tienen mayor riesgo de presentar fractura craneal y LIC, de sufrir malos tratos y de presentar una LIC sin sintomatología acompañante.

Los pacientes con alteraciones neurológicas previas, portadores de una válvula de derivación ventrículo-peritoneal, con malformaciones arteriovenosas o diátesis hemorrágica presentan mayor riesgo de LIC, por lo que su evaluación debe ser individualizada y se excluyen de los protocolos habituales de valoración.

Es esencial determinar las circunstancias del traumatismo. Dicha información debe obtenerse del niño cuando sea posible o de los observadores. Se recogerán datos sobre el tiempo transcurrido desde el golpe, el mecanismo de la lesión, la superficie y distancia de impacto, parte del cráneo contusionada, posición del niño antes y después del golpe y los signos y síntomas asociados.

Clínica

Después de un TCE leve, el niño puede presentar pérdida de conciencia transitoria, alteración del nivel

de conciencia o cambios en el estado mental (confusión, desorientación, somnolencia, agitación, respuesta lenta a la comunicación verbal y/o preguntas repetitivas), alteración del comportamiento (referida por los padres), convulsiones, cefalea, irritabilidad, vómitos y/o amnesia.

Exploración física

Hay que practicar una exploración física completa, buscando signos de traumatismo, realizando una palpación cuidadosa de la cabeza, identificando hematomas del cuero cabelludo, signos de fractura craneal (crepitación, defecto óseo o depresión, edema localizado) y abombamiento de la fontanela. Son indicadores de fractura de la base del cráneo: hematoma periorbitario (ojos de mapache), hematoma retroauricular (signo de Battle), hemoímpano, hemorragia de los oídos o nariz, otorrea o rinorrea de LCR.

Se debe examinar el cuello con especial cuidado, en busca de deformidades o puntos dolorosos.

Es importante identificar si existe un cefalohematoma significativo, su localización y tamaño, sobre todo en niños menores de 2 años, ya que la mayoría de las fracturas craneales se asocian a un cefalohematoma. Muchas de las LIC en niños asintomáticos se diagnostican por tener una fractura craneal asociada. La fractura craneal es un claro factor de riesgo para presentar una LIC, multiplicando por 20 este riesgo. Los hematomas de mayor tamaño, fluctuantes y de localización parietal son los que tienen un mayor riesgo.

En la exploración neurológica se debe evaluar el nivel de conciencia mediante la escala de coma de Glasgow (ECG), las pupilas (tamaño y reactividad a la luz), la memoria y atención, los pares craneales, la fuerza motora, la sensibilidad, el equilibrio y la marcha.

ALGORITMO DIAGNÓSTICO-TERAPÉUTICO

Tras la realización de la anamnesis, exploración física y neurológica los pacientes con TCE leve pueden clasi-

ficarse en 3 categorías según el riesgo teórico de presentar una lesión intracraneal (LIC): alto riesgo, riesgo intermedio o bajo riesgo. Esta clasificación guiará la actitud diagnóstico-terapéutica (Figs. 1 y 2).

Los criterios para derivación del paciente con TCE leve al hospital son:

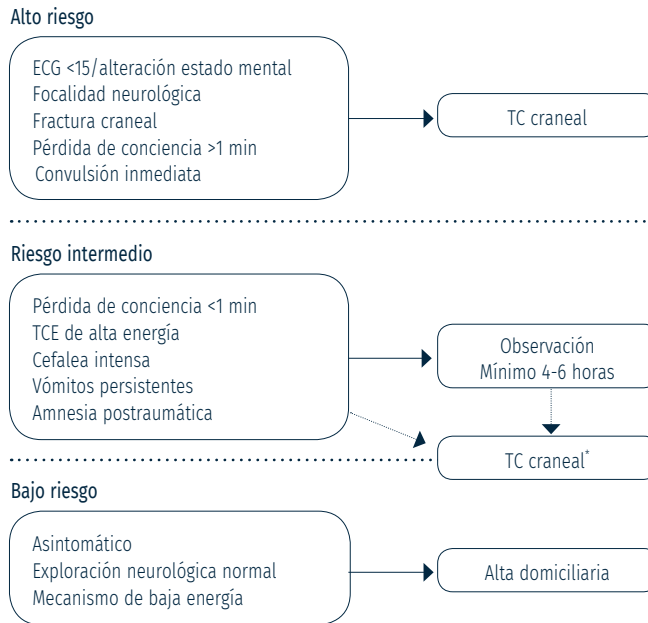
- Pacientes de riesgo alto o intermedio:
 - ECG <15.
 - Evidencia de fractura craneal.
 - Cualquier síntoma neurológico.
 - Cefalohematoma significativo (no frontal).
 - Mecanismo de alta energía.
- Sospecha de malos tratos.
- Comorbilidad.
- Factores sociales adversos.

Los pacientes de bajo riesgo (sin síntomas o con cefalohematoma solo frontal) pueden ser dados de alta a domicilio, con instrucciones claras (por escrito) de vigilancia en domicilio.

PREVENCIÓN

La prevención es la medida más importante para evitar las consecuencias del traumatismo craneal, por lo que todos los pediatras y personal de enfermería deben participar activamente en los programas de prevención de accidentes infantiles, proporcionando la información adecuada a los padres y cuidadores en aspectos como la educación vial y seguridad en el automóvil (o como peatón, en la bicicleta o el monopatín), seguridad en las actividades deportivas, en el hogar, en el colegio o parques infantiles.

Figura 1. Algoritmo diagnóstico-terapéutico en niños mayores de 2 años con TCE leve



*TC craneal: si la sintomatología persiste/progresa. Considerar sobre todo cuanto mayor sea el número/gravedad de los síntomas y la fuerza de impacto.

CONMOCIÓN CEREBRAL DURANTE LA PRÁCTICA DEPORTIVA

La conmoción cerebral (CC) es la lesión cerebral traumática más infradiagnosticada y subestimada. Se define como una alteración de la función cerebral de origen traumático. Puede producirse por un impacto directo en la cabeza/cara/cuello o indirecto (tipo "latigazo"), con transmisión de una fuerza lineal o rotacional al cerebro de cualquier etiología (caídas, golpes, accidentes de tráfico, agresión...). Es un síndrome clínico que típicamente afecta a la memoria y a la orientación y puede incluir o no una pérdida de conciencia.

Aproximadamente el 30% de todas las conmociones que se producen en personas entre los 5 y 19 años están relacionadas con la práctica deportiva. Su incidencia es mayor en el fútbol americano, el hockey, el rugby y el fútbol. Suponen aproximadamente un 10-15%

de las lesiones producidas durante la práctica deportiva en los colegios.

Es muy importante que el pediatra sepa reconocer los síntomas de CC (que con frecuencia pasan desapercibidos), para realizar un adecuado abordaje terapéutico y seguimiento clínico del paciente, que en la mayoría de los casos puede hacerse íntegramente desde Atención Primaria.

Diagnóstico

El diagnóstico de CC es clínico. Se basa en la presencia de uno o varios de los siguientes signos o síntomas:

- Físicos: cefalea (síntoma más frecuente), náuseas, vómitos, alteraciones del equilibrio o coordinación, mareo (segundo síntoma más frecuente), fotofobia, fonofobia, visión borrosa, cansancio,

Figura 2. Algoritmo diagnóstico-terapéutico en niños menores de 2 años con TCE leve

Alto riesgo

ECG <15/alteración estado mental
Focalidad neurológica
Fractura craneal
Pérdida de conciencia >1 min
Convulsión inmediata
Fontanela abombada
Vómitos persistentes
Sospecha de malos tratos

TC craneal

Riesgo intermedio

Pérdida de conciencia <1 min
TCE de alta energía
Cefalohematoma occipital/parietal/temporal
Alteración del comportamiento
Letargia e irritabilidad previas ya resueltas
Vómitos aislados

Observación
Mínimo 4-6 horas

TC craneal*

Asintomático con cefalohematoma no frontal

RX craneal

Bajo riesgo

Asintomático
Sin cefalohematoma o solo frontal
Mecanismo de baja energía

Alta domiciliaria

*TC craneal: si la sintomatología persiste/progresa o en la Rx de cráneo se observa fractura. Considerar sobre todo cuanto menor sea la edad y mayor sea el número/gravedad de los síntomas y la fuerza de impacto.

aturdimiento, pérdida de conciencia (se produce en menos del 10% de los pacientes).

- Cognitivos: desorientación, confusión, bradipsiquia, dificultad para la concentración, amnesia (preguntas repetitivas), habla incoherente o entrecortada, dificultad para encontrar las palabras adecuadas.
- Emocionales: irritabilidad, tristeza, labilidad emocional, nerviosismo.
- Sueño: somnolencia, dormir más o menos de lo habitual, dificultad en conciliar el sueño.

En la anamnesis se preguntará por el mecanismo de lesión y por la presencia de cualquiera de estos síntomas. Entre los antecedentes personales se interrogará específicamente por la historia de conmoción previa, migrañas, alteraciones psiquiátricas o del aprendizaje (factores de riesgo para presentar síntomas más prolongados de CC).

Se realizará una exploración física (incluyendo cabeza y cuello) y neurológica completa (valorando principalmente el nivel de conciencia, la memoria y la atención, pares craneales, fuerza y sensibilidad, equilibrio y marcha).

Es frecuente que la conmoción cerebral pase desapercibida, tanto para el niño como para los observadores (entrenadores, padres, personal sanitario), sobre todo cuando no se produce una pérdida de conciencia. Por ello, se han desarrollado una serie de herramientas diagnósticas, basadas en listas de síntomas (*check list*) y preguntas clínicas estandarizadas que ayudan a realizar el diagnóstico de conmoción cerebral. Además, son útiles para realizar el seguimiento clínico del paciente hasta su recuperación. Pueden ser utilizadas tanto en el terreno de juego como en la consulta o en la urgencia pediátrica. Muchas de estas herramientas diagnósticas están disponibles en aplicaciones para móviles y tabletas. Las más utilizadas son:

- Sport Concussion Assessment Tool (SCAT5) para mayores de 13 años y Child SCAT5 para niños entre 5 y 12 años. Proporciona una guía organizada y detallada de cómo realizar la evaluación clínica, incluyendo indicaciones de cuando remitir al niño para valoración urgente, la escala de coma de Glasgow, una lista de síntomas y signos clínicos, una evaluación cognitiva y del equilibrio y coordinación. Puede obtenerse una copia de la misma a través del enlace: <http://bjsm.bmj.com/content/bjsports/early/2017/04/26/bjsports-2017-097506SCAT5.full.pdf>
- Standardized Assessment of Concussion (SAC). Incluye un test de orientación, memoria inmediata y diferida y concentración, una lista de síntomas y una breve exploración neurológica. Su validez aumenta si los resultados se comparan con los obtenidos basalmente (al inicio de la temporada deportiva).

Las pruebas de imagen cerebral (TC o RM craneal) son característicamente normales en los pacientes con conmoción cerebral, ya que la sintomatología aguda es el resultado de una alteración funcional, no estructural, del cerebro. En los niños que sufren una conmoción cerebral durante la práctica deportiva, la TC craneal está indicada si presentan disminución del nivel de conciencia o cambios en el estado mental (ECG menor o igual a 14) mantenidos más de 2 horas postraumatis-

mo o ECG menor o igual a 13 en cualquier momento, focalidad neurológica, signos de fractura craneal, pérdida de conciencia inmediata superior a 1 minuto, convulsión o progresión de la sintomatología.

Los test neuropsicológicos proporcionan una medida objetiva del funcionamiento cerebral y pueden identificar déficits cognitivos menores y ayudar a valorar si se ha producido una recuperación completa tras la CC. Deben evaluarse distintas áreas de la función cerebral, con especial importancia de aquellas que se ven más afectadas por la CC, como la memoria, la atención, la rapidez en el procesamiento mental y el tiempo de reacción. Idealmente, debería disponerse de un test basal para comparar los resultados. En la práctica clínica, la mayoría de los pacientes pueden ser valorados adecuadamente sin la utilización de estos test, reservándolos para aquellos atletas de alto riesgo, con conmociones repetidas o sintomatología persistente.

Tratamiento

Siempre que se sospeche que un niño ha sufrido una CC durante la práctica deportiva, debe ser retirado inmediatamente del partido y excluido del juego durante todo el día. Se recomienda que reciba una evaluación médica para el correcto diagnóstico y posterior control evolutivo.

Después de una conmoción cerebral, el atleta debe tener descanso físico y cognitivo relativo durante unos días, para permitir que sus síntomas mejoren. Durante el periodo de reposo físico, el niño no debe practicar ningún deporte o hacer ejercicio intenso ni otra actividad en la que haya riesgo de sufrir un nuevo traumatismo craneal (por ejemplo, ir en bicicleta) hasta que hayan desaparecido todos los síntomas. En la mayoría de los casos, después de 48-72 horas, el niño puede aumentar su nivel de actividad diaria de forma progresiva siempre que sus síntomas no empeoren. Una vez que pueda completar sus actividades diarias habituales sin síntomas el segundo paso será la vuelta a la práctica deportiva. La reincorporación a la práctica deportiva será un proceso escalonado (**Tabla 2**). El deportista progresa hacia el siguiente escalón si está asintomático

Tabla 2. Protocolo de reincorporación progresiva a la actividad física

	Actividades	Objetivo
Reposo	Reposo físico y cognitivo completo (en domicilio)	Recuperación, sin síntomas al menos 24 horas
Ejercicio aeróbico ligero	Caminar, nadar, bicicleta estática	Incremento de la frecuencia cardíaca
Ejercicio moderado	Correr, patinar	Añadir movimiento. Sin contacto
Ejercicio más intenso	Ejercicios complejos o de resistencia	Mayor intensidad, coordinación. Sin contacto
Deportes de contacto	Entrenamiento normal	Autoconfianza y valorar su destreza/capacidad por el entrenador
Actividad normal	Reincorporación a la competición deportiva	

en ese nivel. Habitualmente cada paso dura 1 día, por lo que se tarda aproximadamente una semana en retomar una actividad deportiva completa. Si presenta algún síntoma durante esta programación el paciente tiene que retroceder hacia el escalón anterior.

El reposo físico se asocia a menos síntomas posconmoción, una menor duración de los mismos, y un menor riesgo de sufrir otra conmoción o secuelas neurológicas. Durante la fase de recuperación, el cerebro se encuentra en un estado de vulnerabilidad, por lo que, si se produce otra conmoción, es más susceptible a sufrir secuelas como una prolongación o exacerbación de los síntomas previos o el síndrome del segundo impacto.

La recomendación de retirar de forma definitiva o prolongada al niño o adolescente de la práctica deportiva se hará de forma individualizada. Solo es necesaria en casos excepcionales. Debe considerarse en pacientes con lesión estructural en las pruebas de neuroimagen, conmociones múltiples (más de tres en el mismo año) o alteraciones neurocognitivas o síntomas persistentes (durante más de 3 meses).

Durante el reposo cognitivo se recomienda realizar una actividad mental leve que no exacerbe la sintomatología. El niño no debe pasar mucho tiempo jugando a vi-

deojuegos, con el teléfono móvil, trabajando en el ordenador, en las tareas escolares o haciendo otros trabajos que requieran una concentración prolongada. La mayoría de los pacientes pueden reincorporarse al colegio tras 2-5 días de reposo en domicilio, cuando sean capaces de prestar atención y concentrarse durante al menos 30-45 minutos.

Complicaciones

La CC puede tener secuelas a corto y largo plazo: conmoción aguda, síndrome del segundo impacto o edema cerebral postraumático, síndrome posconmoción, psicológicas (depresión, ansiedad, alteración del comportamiento...), encefalopatía crónica postraumática.

Una conmoción disminuye la habilidad cognitiva y la capacidad y tiempo de reacción, provocando un mayor riesgo de que se produzca otro traumatismo.

El síndrome del segundo impacto es una complicación muy rara, que se produce cuando un deportista que estaba todavía sintomático por una CC previa, sufre una segunda conmoción. Se cree que se produce como consecuencia de una pérdida de la autorregulación del flujo cerebral, provocando una congestión vascular cerebral que puede progresar a edema cerebral difuso y muerte.

El síndrome posconmoción se caracteriza por la persistencia síntomas o signos de CC durante semanas a meses.

La encefalopatía crónica postraumática, es un proceso neurodegenerativo, caracterizado por el depósito de proteína tau en determinadas áreas cerebrales. Clínicamente se caracteriza por demencia precoz, cambios en la personalidad, depresión y alteraciones del movimiento. Estos síntomas se presentan en deportistas décadas después de la exposición a conmociones repetidas. Ha sido descrita en boxeadores, jugadores de fútbol americano, hockey y fútbol. Su prevalencia es desconocida.

Factores de riesgo

Una conmoción previa, especialmente si ha sido reciente, una historia personal o familiar de migrañas, la presencia de alteraciones del aprendizaje, trastorno por déficit de atención e hiperactividad, epilepsia u otras alteraciones neurológicas previas aumentan el riesgo de una recuperación más prolongada tras la conmoción.

El cerebro en desarrollo es más susceptible a la conmoción, por lo que los deportistas más jóvenes requieren más tiempo para recuperarse, son más susceptibles a sufrir una conmoción y tienen mayor riesgo de secuelas neurológicas.

Prevención

La educación dirigida a saber cómo reconocer y cómo actuar ante una CC es la estrategia más importante para mejorar la atención a estos pacientes y evitar sus posibles secuelas. Esta información debería dirigirse a deportistas, padres, entrenadores, profesores, pediatras y otros profesionales sanitarios.

En los últimos años se han publicado múltiples herramientas educativas dirigidas a padres, educadores y sanitarios disponibles en Internet:

- ThinkFirst Canada (www.thinkfirst.ca).

- US Centers for Disease Control and Prevention "Heads Up" Program. (<https://www.cdc.gov/head-sup/index.html>).

- Canadian Paediatric Society Position Statement on the evaluation and management of children and adolescents with sports related concussion (<http://www.cps.ca/documents/position/sport-related-concussion-evaluation-management>).

- Concussions guidelines for physicians (www.parachutecanada.org).

Aunque la utilización de cascos puede disminuir las fuerzas biomecánicas asociadas con un impacto en la cabeza y esto teóricamente reduciría la gravedad de una conmoción, no se ha demostrado que su utilización prevenga o disminuya el número de conmociones. Sin embargo, sí se ha demostrado que disminuyen el riesgo de fracturas craneales, heridas de cuero cabelludo y sangrado intracraneal, por lo que su utilización es altamente recomendable en muchos deportes (bici, esquí, snowboard, fútbol americano, hockey...).

El juego limpio y el cumplimiento del reglamento reducen el riesgo de lesiones deportivas, entre ellas el de una conmoción.

EVALUACIÓN Y TRANSPORTE DEL NIÑO CON TRAUMATISMO CRANEAL MODERADO-GRAVE

El tratamiento de los niños con TCE grave (ECG 3 a 8) y moderado (ECG 9 a 13) habitualmente se inicia en el lugar del accidente (*in situ*), continuándose durante el traslado al hospital por los Servicios de Emergencia Extrahospitalaria y posteriormente en las Urgencias hospitalarias y en la Unidad de Cuidados Intensivos Pediátricos (UCIP). En el caso de que el primer lugar de atención del niño con TCE grave o moderado sea un centro de Atención Primaria, deben priorizarse las mismas acciones terapéuticas que en la actuación *in situ*, comprobando que se cumplen los siguientes objetivos prioritarios: a) establecer y mantener una vía aérea permeable con control cervical; b) lograr una oxigenación y ventilación adecuada; c) conseguir la estabilidad

hemodinámica; d) reconocer y tratar los signos de herniación cerebral.

TRATAMIENTO PREHOSPITALARIO

Se contactará lo antes posible con los Servicios de Emergencia Extrahospitalaria, mientras se inicia la estabilización.

El pronóstico y la morbimortalidad del paciente politraumatizado dependen en gran medida de la atención inicial al mismo. El traslado a un centro hospitalario se hará siempre garantizando las funciones vitales y comprobando que se cumplen los siguientes objetivos:

Vía aérea, ventilación y oxigenación ["AB" de la RCP] con inmovilización cervical

Debe lograrse una vía aérea permeable. Para ello se utilizará la maniobra de apertura de la vía aérea de tracción mandibular (Fig. 3), inmovilizando al mismo tiempo la columna cervical. Si fuera necesario, se aspirarán las secreciones de la vía aérea superior con una sonda rígida de Yankauer. En el paciente inconsciente, se puede colocar una cánula orofaríngea para el mantenimiento de la apertura de la vía aérea. En cuanto sea posible, se inmovilizará el cuello con un collarín de apoyo mentoniano e inmovilizadores laterales (Fig. 4).

Se administrará oxígeno al 100% y se valorará la oxigenación mediante pulsioximetría, manteniendo una $\text{SatO}_2 \geq 95\%$. Se vigilará la frecuencia respiratoria y el esfuerzo respiratorio ya que la apnea y la hipoventilación son frecuentes en los niños con TCE grave. La cianosis es un indicador tardío de fracaso respiratorio. La presencia de hipoxemia, que ocurre con frecuencia en la etapa prehospitalaria, se asocia con un peor pronóstico neurológico.

Son indicaciones para la intubación orotraqueal: ECG < 9 , incapacidad para mantener una vía aérea permeable, presencia de insuficiencia respiratoria, hipoventilación (frecuencia respiratoria inadecuadamente baja para su edad, respiración irregular o superficial, apneas

Figura 3. Maniobra de tracción mandibular

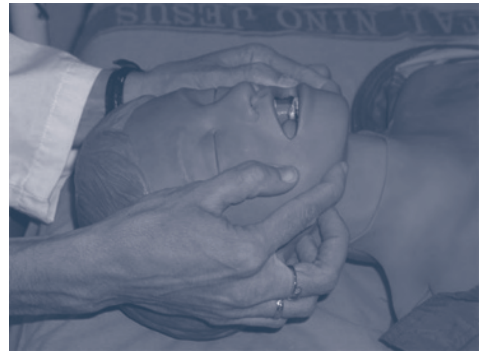
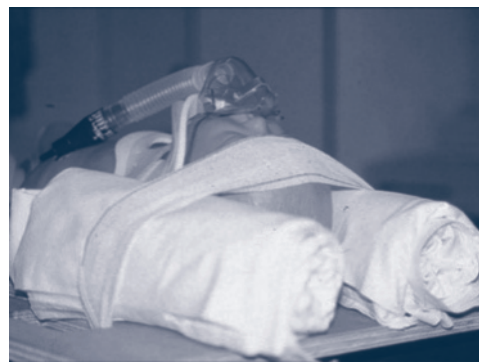
Figura 4. Inmovilización cervical con collarín e inmovilizadores laterales



frecuentes o hipercapnia), hipoxemia ($\text{SatO}_2 < 90\%$) pese a la administración de oxígeno, *shock*. En estas situaciones, previo a la intubación (o hasta que llegue el personal con la habilidad técnica para realizarla) se debe ventilar con bolsa y mascarilla facial conectada a oxígeno a la máxima concentración. Los pacientes sin signos de herniación cerebral se ventilarán con una frecuencia respiratoria normal para su edad: lactantes 25 respiraciones por minuto (rpm), niños 20 rpm y adolescentes 10 rpm.

Resucitación con fluidos ["C" de la RCP]

Se controlará frecuentemente la tensión arterial (TA) y de forma continua la frecuencia cardíaca (FC). Se con-

sidera hipotensión una TAS menor del percentil 5 para la edad (<65 mmHg entre 0-1 año, <75 mmHg entre 1-5 años, <80 mmHg entre 5-12 años y <90 mmHg entre 13-16 años).

Se canalizarán uno o dos accesos vasculares periféricos (en función de la gravedad).

En los niños, la hipotensión es un signo tardío de *shock*, pueden mantener la TA a pesar de estar hipovolémicos. Los signos de hipovolemia son: taquicardia, pulsos filiformes, entecimiento del relleno capilar (>2 s) y disminución de la diuresis.

La hipotensión se asocia con un aumento de la mortalidad y morbilidad, por lo que es fundamental tratar precozmente los signos de hipovolemia.

En presencia de signos clínicos de disminución de la perfusión está indicada la resucitación con fluidos. En la resucitación inicial se recomienda utilizar solución de cristaloides isotónicos (suero salino fisiológico o Ringer), en la cantidad necesaria para mantener una TA y una FC adecuadas y mejorar los signos clínicos de hipovolemia. Se evitarán las soluciones con glucosa. En general, se administran dosis de 20 ml/kg de suero salino fisiológico intravenoso, infundidos lo más rápidamente posible, reevaluando la necesidad de dosis sucesivas en función de la respuesta al tratamiento.

Evaluación neurológica (“D” de la RCP)

Después de conseguir la resucitación ventilatoria y circulatoria se realizará la ECG (**Tabla 1**) y se valorarán las pupilas.

La puntuación de la ECG es un buen indicador de la gravedad del TCE, sobre todo si se practica de forma repetida, valorando los cambios. Una puntuación menor se ha relacionado con mayor mortalidad y peor evolución. De todos los componentes de la ECG, el motor es el más significativo de la evolución del paciente. Debe registrarse la puntuación total y por apartados (ocular, verbal, motor).

En las pupilas se valorarán el tamaño, simetría y reactividad a la luz. Una pupila fija dilatada indica habitualmente herniación cerebral, mientras que, si son las dos, indica lesión en el tronco cerebral. La hipoxemia, la hipotensión y la hipotermia también pueden asociarse con pupilas dilatadas con reactividad anormal, también el traumatismo orbitario directo.

Solo ante la presencia de signos clínicos sugerentes de herniación cerebral (postura en extensión o flacidez, pupila asimétrica dilatada y no reactiva o midriasis bilateral arreactiva, deterioro neurológico progresivo con descenso en más de 2 puntos en pacientes con ECG menor o igual a 9) se hiperventilará al paciente. En este caso se utilizará una frecuencia ventilatoria de 35 rpm en lactantes, 30 rpm en niños y 20 rpm en adolescentes. Si desaparecieran estos signos, debe suspenderse la hiperventilación. En todo caso, se controlará la PCO₂ espirada mediante capnografía lo antes posible.

En los casos en los que se sospecha herniación cerebral, si está disponible, se administrará suero salino hipertónico intravenoso al 3% (6,5-10 ml/kg) o manitol al 20% 0,25 g/kg intravenoso en 10 minutos, reponiendo el exceso de diuresis (>3 ml/kg/h) con suero salino fisiológico, porque existe riesgo de empeorar la situación de hipovolemia.

Además de estas acciones es importante evitar la hipotermia, cubriendo al paciente y pautar una analgesia adecuada, considerando la sedación y relajación (en el paciente intubado) durante el traslado.

En resumen, el objetivo fundamental es establecer una buena oxigenación y ventilación y corregir la hipovolemia e hipotensión, durante la atención inicial y durante el traslado. Solo en el caso de que se identifiquen signos de herniación cerebral será necesario establecer medidas extraordinarias como la hiperventilación.

Tras la estabilización del ABCD (o simultáneamente si es posible) se realizará una anamnesis dirigida para recoger los datos de las circunstancias del traumatismo y de los antecedentes del paciente y, posteriormente, se realizará una exploración física completa.

TRASLADO DEL PACIENTE

Tras las medidas de estabilización inicial, los pacientes con TCE moderado-grave deben ser trasladados mediante una UCI móvil directamente a un centro específico de trauma infantil o, en su defecto, a un servicio de trauma de adultos con experiencia en el tratamiento de niños traumatizados, ya que se ha demostrado que la supervivencia es mayor.

El paciente debe tener bien inmovilizado el cuello con collarín de apoyo mentoniano e inmovilizadores laterales, por el riesgo de lesión cervical. Se mantendrá la cabeza en posición neutra y ligeramente elevada (30°). Se monitorizará frecuencia cardíaca, tensión arterial, frecuencia respiratoria, saturación de oxígeno por pulsioximetría y PCO₂ espirada por capnografía. Se mantendrán todas las medidas de estabilización respiratoria (con especial cuidado en la fijación y posición correcta del tubo endotraqueal de los pacientes intubados) y hemodinámica, analgesia y sedación adecuadas, realizando una reevaluación constante de la situación clínica del paciente.

Antes del traslado, es necesario cumplimentar un registro con todos los datos de la evaluación y las medidas terapéuticas realizadas.

BIBLIOGRAFÍA RECOMENDADA

- Atabaki SM, Stiell IG, Bazarian JJ, Sadow KE, Vu TT, Camarca MA, *et al.* A clinical decision rule for cranial computed tomography in minor pediatric head trauma. *Arch Pediatr Adolesc Med.* 2008; 162:439-45.
- Dunning J, Daly JP, Lomas JP, Lecky F, Batchelor J, Mackway-Jones K; Children's head injury algorithm for the prediction of important clinical events study group. Derivation of the children's head injury algorithm for the prediction of important clinical events decision rule for head injury in children. *Arch Dis Child.* 2006;91:885-91.
- Dunning J, Batchelor J, Stratford-Smith, Teece S, Browne J, Sharpin C, *et al.* A meta-analysis of variables that predict significant intracranial injury in minor head trauma. *Arch Dis Child.* 2004;89:653-9.
- Haydel MJ, Preston CA, Mills TJ, Lubel S, Blaudeau E, De Blieux PM. Indications for computed tomography in patients with minor head injury. *N Engl J Med.* 2000;343:100-5.
- Haydel MJ, Shembekar AD. Prediction of intracranial injury in children aged five and older with loss of consciousness after minor head injury due to non trivial mechanisms. *Ann Emerg Med.* 2003; 42:507-14.
- Kuppermann N, Holmes JF, Dayan PS, Hoyle JD Jr, Atabaki SM, Holubkov R, *et al.*; Pediatric Emergency Care Applied Research Network (PECARN). Identification of children at very low risk of clinically-important brain injuries after head trauma: a prospective cohort study. *Lancet.* 2009; 374:1160-70.
- Maguire JL, Boutis K, Uleryk EM, Laupacis A, Parkin PC. Should a head-injured child receive a head CT scan? A systematic review of clinical prediction rules. *Pediatrics.* 2009;124:e145-54.
- Osmond MH, Klassen TP, Wells GA, Correll R, Jarvis A, Joubert G, *et al.*; Pediatric Emergency Research Canada (PERC) Head Injury Study Group. CATCH: a clinical decision rule for the use of computed tomography in children with minor head injury. *CMAJ.* 2010;182:341-8.
- Palchack MJ, Holmes JF, Vance CW, Gelber RE, Schauer BA, Harrison MJ, *et al.* A decision rule for identifying children at low risk for brain injuries after blunt head trauma. *Ann Emerg Med.* 2003; 42:492-506.
- Giza CC, Kutcher JS, Ashwal S, Barth J, Getchius TS, Gioia GA, *et al.* Summary of evidence-based guideline update: evaluation and management of concussion in sports: report of the Guideline Development Subcommittee of the American Academy of Neurology. *Neurology.* 2013;80:2250-7.

- Harmon KG, Drezner J, Gammons M, Guskiewicz K, Halstead M, Herring S, *et al*; American Medical Society for Sports Medicine. American Medical Society for Sports Medicine position statement: concussion in sport. *Clin J Sport Med*. 2013;23:1-18.
- West TA, Marion DW. Current recommendations for the diagnosis and treatment of concussion in sport: a comparison of three new guidelines. *J Neurotrauma*. 2014;31:159-68.
- Halstead ME, Walter KD; Council on Sports Medicine and Fitness. American Academy of Pediatrics. Clinical report-sport-related concussion in children and adolescents. *Pediatrics*. 2010;126:597-615.
- Tator CH. Concussions and their consequences: current diagnosis, management and prevention. *CMAJ*. 2013;185:975-9.
- Serrano A, Casado Flores J. Traumatismo craneoencefálico grave. En: Casado Flores J, Serrano A (eds.). *Urgencias y tratamiento del niño grave*. 3.ª ed. Madrid: Ergon; 2015. p. 880-91.