



Viernes 15 de febrero de 2019

Seminario:

**Patología de cabeza y cuello. Tips prácticos para no descabezarnos en la consulta**

**Moderadora:**

**Paloma de la Calle Tejerina**

*Pediatra. CS Torres de la Alameda. Madrid.*

*Coeditora de la web EnFamilia de la AEP.*

*Vocal de docencia de la AMPap.*

**Ponente/monitorea:**

■ **M.ª del Mar González García**

*FEA de Cirugía Maxilofacial. Hospital*

*Clínico Universitario San Juan. Alicante.*

*Profesora asociada. UCAM de Murcia.*

Textos disponibles en  
[www.aepap.org](http://www.aepap.org)

**¿Cómo citar este artículo?**

González García MM. Patología de cabeza y cuello. Tips prácticos para no descabezarnos en la consulta. En: AEPap (ed.). Congreso de Actualización Pediatría 2019. Madrid: Lúa Ediciones 3.0; 2019. p. 283-293.



Comisión de Formación Continua  
de los Profesores Sanitarios de  
la Comunidad de Madrid

# Patología de cabeza y cuello. Tips prácticos para no descabezarnos en la consulta

**M.ª del Mar González García**

*FEA de Cirugía Maxilofacial. Hospital Clínico Universitario San Juan.*

*Alicante. Profesora asociada. UCAM de Murcia.*

*mar.gonzalvez@mgmaxilofacial.com*

## RESUMEN

En general, la patología que se presenta a nivel de cabeza y cuello infantil suele ser motivo de consulta frecuente en Atención Primaria.

Vamos a repasar aquellas entidades de mayor prevalencia de forma evolutiva, ordenadas según criterio de edad de debut, con el fin de reconocerlas fácilmente cuando se nos presenten.

Dentro de la patología que se puede presentar al nacimiento detallaremos el frenillo lingual dada su importancia y relevancia con lactancia materna, el diagnóstico diferencial de la plagiocefalia posicional y las craneosinostosis, la fisura de labio o paladar.

Se repasan los diferentes tipos de traumatismos bucales, dentales y faciales.

En la etapa escolar destacaremos los diferentes tipos de tumores faciales y cervicales de origen infeccioso como los adenoflemones y linfadenitis, las tumoraciones de origen congénito y tumoral. Los diastemas dentales y su etiología. También desarrollaremos las celulitis de origen odontológico.

Dentro de la patología que con frecuencia se presenta en esta edad también destacan los traumatismos y fracturas dentoalveolares y mandibulares.

## NACIMIENTO-6 MESES

### Frenillo lingual

Es de sobra conocida la importancia y repercusión que tiene la lactancia materna sobre la salud de niño y madre a corto, medio y largo plazo. Los motivos por los cuales se producen fracasos en la lactancia materna son varios y de origen multifactorial. Nuestro deber es conocerlos y poner remedio si es posible.

Según la última revisión Cochrane de 2017<sup>1</sup>, la frenectomía sí que influye en la disminución del dolor materno, pero faltan estudios para valorar su afectación sobre las tasas de lactancia.

#### ¿Qué es?

Es un remanente embriológico, resultado de la división incorrecta de la musculatura que une la lengua al suelo de la boca.

En algunas personas esta membrana es corta e impide mover la lengua en mayor o menor grado.

La prevalencia es variable según las series, entre un 4% y un 12%<sup>2</sup>.

#### ¿Qué problemas ocasiona?

- Problemas del lenguaje (pronunciación de T/D/N/L/R/S/Z)<sup>3</sup>.
- Limitación del desarrollo del maxilar superior (no se crea el ensanchamiento adecuado y mordida abierta) y mandibular<sup>4,5</sup> (Crecimiento del ancho, altura y profundidad mandibular)
- Dificultades al comer helado, tocar ciertos instrumentos flautas, clarinetes, tubas, trompetas).
- Autoestima.

### Clasificación

Hasta la fecha hay descritos varios tipos de clasificaciones.

La clásica anatómica, que describe los frenillos según su localización<sup>6</sup>:

- Tipo I: membrana que va desde la punta de la lengua, al suelo, la imagen típica de lengua de corazón.
- Tipo II: el frenillo es inmediatamente posterior (3-4 mm tras la punta).
- Tipo III: la membrana es posterior, por lo que la punta de la lengua está libre.
- Tipo IV: frenillo submucoso posterior, que es ancho, se palpa, resulta una lengua corta plana y que en ningún caso se eleva.
- Hay otras clasificaciones más complejas que atienden a la función y que nos pueden dar más información sobre problemas presentes o futuros o sobre la idoneidad de la cirugía como son la HATLFF o LATCH<sup>7,8</sup>.

A nivel práctico:

### Diagnóstico

Resulta fundamental un correcto asesoramiento de lactancia por parte de pediatra, matrona y grupos de apoyo. Es muy importante y resuelve el problema en un alto porcentaje, ya que hasta en un 57% de los casos de frenillo corto diagnosticado, no pasará absolutamente nada, nuestro bebé comerá y crecerá feliz y adecuadamente<sup>9</sup>.

¿Qué motivó que fuese explorado? ¿Fue solo por dolor o grietas al mamar, por falta de ganancia de peso? La historia clínica y la exploración física (**Tabla 1**) son fundamentales para determinar si un frenillo es quirúrgico o no.

**Tabla 1.** Historia clínica y exploración del frenillo

Clinico	Visual	Palpación
Funcional	Fallo de medro	(<100 g/semana)
	Tomas excesivamente largas	(>60 min)
Problema Materno	Dolor, grietas, mastitis	
Descartado mal agarre		

### Cirugía

Hay dos tipos:

**Frenectomía:** se corta el frenillo, preferiblemente protegiendo los conductos de Warthon con una sonda acanalada. Se puede hacer sin anestesia en la consulta. Preferiblemente en los primeros 20 días tras el nacimiento, ya que posteriormente los bebés se mueven mucho más. Posibles problemas que pueden surgir:

- Dolor.
- Movimiento del bebé.
- Riesgo de lesión de conductos de Wharton.
- Sangrado por venas raninas.
- Reestenosis (tipo I, II, III).

Resulta obligatoria revisión al año y cirugía definitiva en la mayoría de los casos.

**Frenuloplastia:** realiza una correcta liberación del anclaje de la lengua, pero requiere una sedación. De este modo nos aseguramos de que no vuelve a fibrosarse<sup>10</sup>.

En ambos casos, tras la cirugía es necesaria la aplicación de terapia miofuncional<sup>11</sup>.

### Plagiocefalia frente a craneosinostosis

La American Academy of Pediatrics recomendó en la década de los 90, que todos los bebés durmiesen boca arriba, incluso en la hora de la siesta.

Con esta sencilla medida, disminuyeron los casos de síndrome de muerte súbita del lactante de 1,5 a 2 por 1000 nacidos vivos a menos de la mitad. Como contrapartida han aumentado los casos de plagiocefalia postural hasta una prevalencia que ronda el 20%<sup>12</sup>.

El crecimiento de los bebés es espectacular los primeros dos años y, sobre todo el primero, por ello los huesos del cráneo están unidos por suturas de tejido fibroso. Por debajo, las meninges y líquido cefalorraquídeo. El crecimiento craneal se produce a través de las pulsaciones cerebrales que han de ser uniformes.

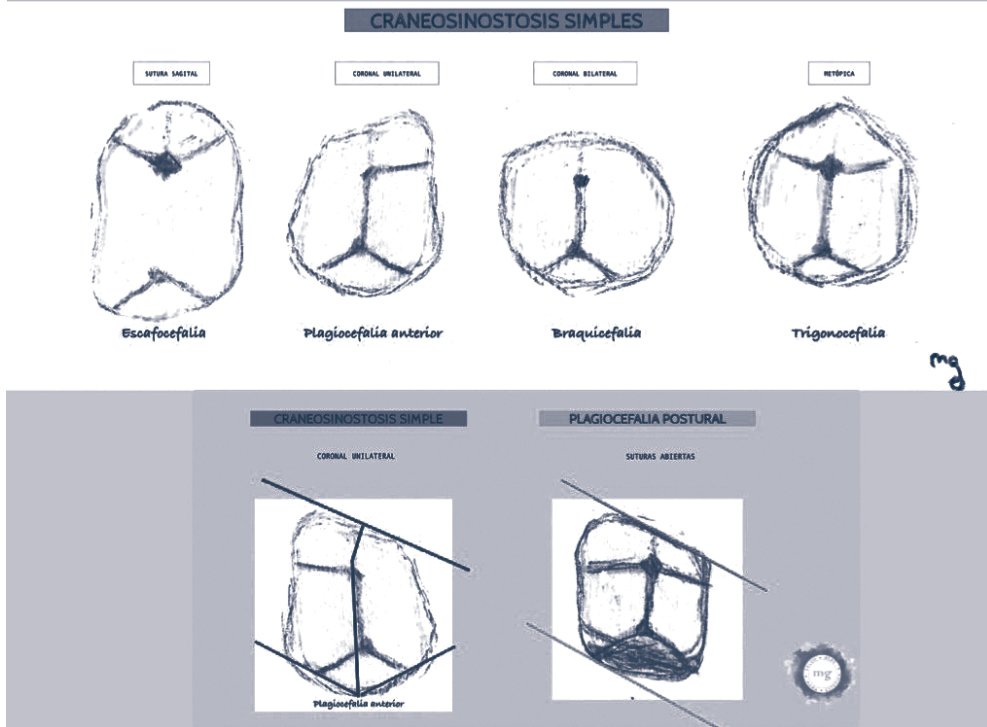
Estas pulsaciones pueden no ser uniformes y en todas las direcciones del espacio por dos causas:

#### Orgánica/craneosinostosis

Se produce una fusión precoz de una o más suturas (**Fig. 1**). La más frecuente es la **escafocefalia**, se estima que se presenta en 1/800-1000 recién nacidos vivos (RNV). A la palpación podemos notar como una cresta en el lugar de la sutura y la deformación craneal y facial acompañante. Ante su sospecha debe ser derivado al servicio de Neurocirugía pediátrica de referencia donde será intervenido sobre los 6-12 meses de edad.

La craneosinostosis que plantea diagnóstico diferencial con la plagiocefalia postural es la **plagiocefalia anterior**<sup>13</sup>. Esta tiene una prevalencia de 1 cada 10 000 RNV y es la tercera en frecuencia tras la **trigonocefalia**. Si se produce una fusión de la sutura coronal tendremos entonces una **braquicefalia**.

Figura 1. Tipos de craneostosis



**Plagiocefalia posicional**

Hay una deformación craneal con las suturas abiertas.  
Causas:

- Prenatal: si estuvo mucho tiempo encajado, más frecuente en embarazos múltiples.
- Natal: en partos instrumentados y generalmente con el tiempo mejora.
- Postnatal: cuando la deformidad aparece durante los primeros meses.

Los factores de riesgo que tener en cuenta de cara a emplear medidas preventivas son<sup>14</sup>:

- Dormir boca arriba (medida sobre la que no podemos actuar).

- Abusar de hamacas, minicunas, carritos... (en contra del porteo y de los brazos).
- Biberón o no variar la posición durante la alimentación. Utilizar método Kassing.
- Falta de tiempo boca abajo (cuando está despierto motivar esta postura para fortalecer el cuello).

Se deberá descartar una tortícolis congénita o disfunción del esternocleidomastoideo, ya que está asociada a que el bebé siempre apoye el mismo lado de la cabeza, en cuyo caso será conveniente que sea evaluado por un rehabilitador o fisioterapeuta.

**Tratamiento**

- Cojín: no hay estudios comparativos. Puede resultar de utilidad durante los primeros meses.

- Órtesis craneal: corrige las deformaciones en la calota pero se ha de tener en cuenta su coste y que se ha de llevar 23 h al día.

### Labio leporino. Hendidura palatina.

#### Fisura labio-alveolo-palatina

Son todo palabras que designan la malformación congénita craneofacial más frecuente. Se produce por falta de fusión del labio, paladar o maxilar.

Puede ser diagnosticada de forma prenatal en la ecografía (normalmente en la 12 o en la 20 semana).

La fisura de labio o paladar es un conjunto de alteraciones que se dan sobre la sexta semana de gestación. Hay una base genética pero el origen es multifactorial, con asociación entre tabaco, alcohol y ácido fólico.

#### ¿Cómo de frecuente es?

En España se estima en 1 de cada 700-800 nacimientos. El espectro es muy amplio, desde la fisura de paladar o de labio aislada, hasta tener una separación completa del paladar, maxilar superior, labio superior y nariz bilateral.

En un 15% se puede encontrar alguna otra malformación asociada, generalmente menor, tipo apéndice preauricular, sindactilia... y, más raramente, (4-5% de los casos) formar parte de algún síndrome.

#### Entendiendo la fisura

Anatómicamente tenemos que decir que falta la unión de los procesos en la cara, no ha desaparecido nada, están todos los músculos y huesos, pero mal colocados.

#### Alimentación y lactancia

La leche refluirá por la nariz, pero ello no es impedimento para la alimentación.

En el caso de lactancia materna, las mamás que así lo desean, con una mano pueden cerrar la fisura para hacer

vacío o pueden sacarse la leche y dársela con biberón. Si se opta por fórmula, hay unos biberones especiales, con las tetinas muy largas que "saltan" la fisura del paladar. En cualquier caso, las tomas son generalmente más cortas y frecuentes, con el bebé más en vertical.

#### Tratamiento

Multidisciplinar, intervienen diferentes especialistas a lo largo del desarrollo del niño.

**Labio:** se espera normalmente a los 3 meses para el cierre del labio y corrección primaria de la nariz, para que el bebé haya cogido peso y los tejidos consistencia. Se ha demostrado que los resultados estéticos son mejores y los riesgos anestésicos menores. En algunos casos de fisuras de labio se hace una pequeña intervención al mes que se llama adhesión, mientras otros colocan a los 15 días unas placas de ortopedia llamadas *naso-alveolar-molding* (NAM) que pretenden ir cerrando la fisura de cara a la intervención definitiva.

**Paladar:** se suele intervenir entre los 12 meses y los 3 años. Se puede cerrar de golpe o en 2 partes, dependiendo del caso.

#### Cuidados postoperatorios

La última revisión Cochrane dice que tienen que tomar, o lactancia materna o fórmula tras la cirugía, aunque tengamos las cicatrices en los labios ya que ocasiona menos estrés y lloros y menor riesgo de dehiscencias. Las curas de la herida serán con clorhexidina acuosa 10 mg/ml entre 1 y 3 veces al día.

El papel de los logopedas es muy importante sobre todo en las fisuras de maxilar y paladar.

#### Problemas asociados a la fisura de labio y paladar

Más riesgo de **otitis media serosa** que suele requerir la colocación de drenajes transtimpánicos en muchos casos.

Retoques estéticos de la **cicatriz**, o cierre de **comunicaciones** oronasales a nivel de paladar. Estas interven-

ciones se irán haciendo a lo largo del crecimiento. Es importante protegerlas del sol y se pueden utilizar los geles o parches de silicona para disimularlas

Si existe **fisura del hueso alveolar** sobre los 9-11 años se intervendrá para cerrar adecuadamente la fisura con injerto de cadera.

Por otra parte, entre un 10-60% de los pacientes presentan **anomalías dentales** en forma y número, tanto por defecto, como por exceso.

En un 20% de los casos existe **hipoplasia maxilar** al final del crecimiento que puede requerir cirugía ortognática.

## 9 MESES-24 MESES

### Traumatismos bucales

Los traumatismos faciales, se presentan con más frecuencia en dos etapas en los niños.

Una primera de los 10 a los 24 meses. Cuando los pequeños empiezan a caminar. Ocurren aproximadamente en 1-2 niños de cada 10. Y luego vuelven a ser frecuentes entre 10-12 años por accidentes escolares o deportivos<sup>15,16</sup>.

### ¿Qué tipo de traumatismos pueden sufrir?

Cuando el pequeño se da el golpe en la boca, lo primero que deberemos ver es exactamente donde se lo ha dado, tras limpiar bien la zona.

#### Herida

De cada 10 lesiones 9 afectan a tejidos blandos, en general por clavarse los dientes en la mucosa del labio inferior o por rotura del frenillo dental.

Los tejidos de la boca cicatrizan muy rápido y más en los niños. En 24 h-48 h las heridas habrán cicatrizado por completo y, salvo grandes heridas, no se suturan.

Tratamiento general:

1. Limpieza y, si no hay hemostasia se aplica presión con una gasa o paños durante unos minutos sin parar.
2. Analgesia habitual (preferentemente ibuprofeno durante 24 h-48 h).
3. Dieta blanda y fría 24 h-48 h.
4. Higiene oral. Cepillado suave y enjuague con clorhexidina al 0,12% o gel de clorhexidina en la zona contundida durante unos días, ayudará a la buena cicatrización.
5. Cita para control con odontopediatra en el caso de traumatismos dentales.
6. Cura de heridas faciales con clorhexidina acuosa 10 mg/ml.

### Traumatismos dentales. Tipos

- **Contusión dental.** Es el tipo de lesión dental más frecuente. Se ve el diente con la encía amoratada o con pequeños restos de sangre.
- **Fractura del diente.** Si se rompe un fragmento de diente, este se puede fracturar por la corona o por la raíz. Generalmente suelen verse afectados los incisivos centrales superiores. Y suelen ser dolorosos y generar hipersensibilidad si la fractura afecta a la pulpa dental.
- **Luxación del diente.** Tras la limpieza veremos que el diente se ha movido, o bien hacia adelante o atrás, o bien hacia lateral. Idealmente, si es posible, se recolocará.
- **Intrusión dentaria.** Este es el caso en el que el diente se mete hacia adentro. Se da en los dientes de leche que tienen las raíces más cortas y quedan escondidos en la encía. El odontopediatra valorará la situación del diente, generalmente

controlando cómo evoluciona en el tiempo, esperando su caída y que el diente definitivo pueda erupcionar cuando corresponda.

- **Avulsión dentaria.** Si es un diente definitivo, lavarlo con suero o agua a chorro durante 10 segundos cogiéndolo de la corona y, si se puede, volver a colocarlo, pidiendo al accidentado que muerda una gasa, o un pañuelo suavemente. Si no se puede, sumergirlo en leche, en suero o saliva mientras se acude cuanto antes a un odontopediatra, pues pasados 120 minutos las tasas de éxito del reimplante disminuyen drásticamente.

- **Fracturas dentoalveolares.** Son aquellas en las que se rompen varios dientes y el hueso que lo recubre, se mueve en bloque.

- **Fracturas mandibulares.** Suceden sobre todo por encima de los 9-12 años. Normalmente son accidentes deportivos o escolares, la típica caída con golpe en la barbilla. El niño se quejará de dolor en el oído y puede aparecer efusión y sangrado por importación del cóndilo mandibular en el CAE. Es necesaria en estos casos la derivación para descartar la fractura de cóndilo mandibular.

*Derivación urgente a hospital para valoración por cirujano maxilofacial<sup>17</sup>*

Si se mueven varios dientes en bloque o hay otalgia u otorragia, existirá sospecha de fractura del hueso maxilar o de la mandíbula. Si requiere tratamiento puede demorarse 24-48 h sin problemas. Se realizará una ortopantomografía o un TC facial si se sospecha fractura (Fig. 2).

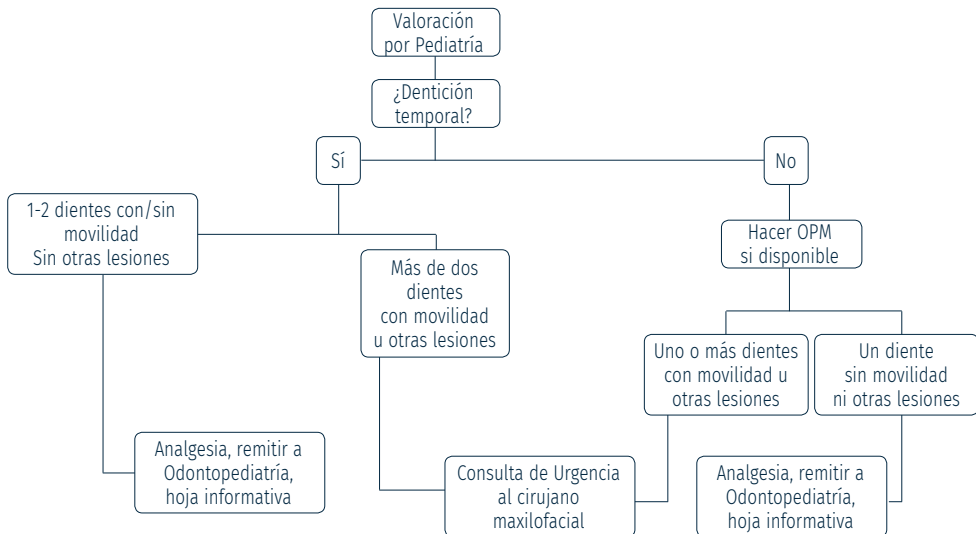
**ESCOLAR**

**Bultomas cervicales**

Más de la mitad de los niños pueden presentarlos en algún momento, siendo por lo general benignos<sup>18</sup>.

En 60% de casos son adenopatías de causa reactiva inflamatoria y suelen ser locales, ovoideas y móviles; el 40% restante se reparte entre malformaciones congé-

**Figura 2.** Plan de asistencia en el traumatismo dental



OPM: ortopantomografía.

nitias, adenopatías de causa infecciosa y, muy raramente, tumores malignos.

Motivos de derivación serían bultomas duros, adheridos a planos profundos o aquellos de tamaño mayor de 2-3 cm o que se presenten en localizaciones atípicas.

Las causas según localización se recogen en la **Fig. 3**.

### Preauricular/laterocervical

**Linfadenitis/linfadenopatías.** Se ha visto que 1 de cada 2 niños presenta algún ganglio palpable de más de medio centímetro en algún momento<sup>19</sup>.

Su localización más frecuente es la cervical y en bebés por debajo del año los occipitales. Se asocian a pequeñas erupciones del cuerpo tipo eczema, atopia, o proceso febril generalmente vírico.

Si se acompaña de fiebre, crecimiento rápido con eritema y calor se debe pautar antibiótico de amplio espectro (amoxicilina-clavulánico 100 mg/ml a una dosis

40-60 mg/kg/d), analgesia habitual y reevaluación en unos días.

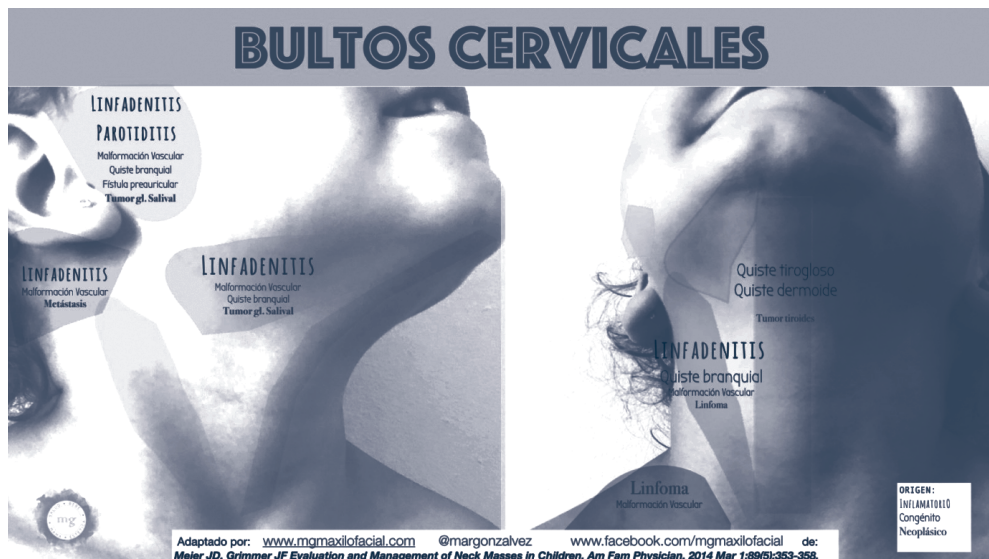**Parotiditis.** Inflamación preauricular<sup>20</sup>. Bilateral, por paperas. Unilateral, aunque también puede ser producida por el virus de las paperas, es más frecuente que sea resultado de una infección aguda bacteriana o vírica. Puede acompañarse de síntomas generales.

**Quiste dermoide/fístula preauricular.** Habitualmente asintomáticos, se puede observar uno o más orificios por delante y por encima del trago. En ocasiones pueden sobreinfectarse y formar un absceso con salida de material purulento o escamoso a través del orificio fistuloso.

**Quiste o fístula branquial congénita.** Suelen aparecer como tumoraciones fluctuantes en la región cervical lateral y la región preauricular,

En las malformaciones derivadas del 1.º arco (casi el 10%), el quiste o la fístula se encuentra en el triángulo formado por el hioides, mentón y el trago y por delante del esternocleidomastoideo.

**Figura 3.** Bultos cervicales según su localización





En las malformaciones derivadas del 2.º arco (casi el 90%) lo hacen por delante del esternocleidomastoideo en su porción inferior, por debajo del hioides.

### Línea media

**Quiste tirogloso.** La glándula tiroides se origina en la base de la lengua, sobre la 4.ª semana de gestación en el agujero ciego, posteriormente migra pasando por el hioides y cartílagos laríngeos hasta su posición final. Permanece conectada a la lengua por medio del conducto tirogloso o de Bochdaleck que se oblitera alrededor de la 6ª semana de gestación. Si esto no se produce puede haber una proliferación de restos del conducto tirogloso.

Se presentan como una masa en la línea media cervical, que puede variar de tamaño, suele ser blanda y se moviliza con la deglución o la protrusión de la lengua. Se puede presentar a lo largo de todo el conducto tirogloso, desde el foramen ciego en la base lingual hasta el istmo tiroideo, aunque su localización más frecuente es infrahiodea.

Es conveniente determinar las hormonas tiroideas y hacer una ecografía porque en algún caso puede ser el único tejido tiroideo viable.

### Supraclavicular

**Adenopatías.** Grandes y duras pueden ser sugestivas de linfomas como primera opción en esta localización.

### Diastema

Cuando los incisivos superiores tienen excesiva separación. Las causas son:

#### Frenillo del labio

¿Puede ocasionar algún problema? En la dentición decidual hay descritos casos de dificultades asociadas a la **lactancia**<sup>21,22</sup> de modo anecdótico, ya que:

- Asociaban frenillo lingual que justificaba ese determinado problema.

- El frenillo era tan corto que fusionaba el labio al maxilar superior de forma que no se conseguía evertir el labio.

- Con respecto a la **pronunciación** no hay pruebas de que el diastema la afecte.

- Los frenillos superiores cortos, que no permiten que se mueva el labio superior, podrían favorecer **caries** por retención de alimentos.

En condiciones normales no ocasionan ningún problema que justifique su resección.

### ¿Cirugía cuándo?:

- Con dentición mixta a partir de los 6 años hasta un 50% lo presenta, dando lugar a diastema<sup>23</sup>.

- A los 10-11años, cuando ya han cambiado los incisivos y están saliendo los caninos, solamente 12% lo presentan<sup>24</sup>. La erupción del canino hace que ese frenillo se estrangule en muchos casos. Es ese el momento que se ha estimado idóneo para la cirugía y no antes.

- A modo práctico, si cuando han erupcionado los incisivos laterales tenemos un diastema >2,7 mm o más, también será indicación de cirugía primero o aparato después.

### Mesiodens/dientes supernumerarios

Otra causa que provoca separación entre los dientes o retrasos en la erupción de dientes definitivos es tener dientes de más en el centro (los *mesiodens*)<sup>25</sup>.

La etiología es desconocida y se ha visto su asociación con determinadas enfermedades o síndromes como la fisura de labio/paladar.

¿Qué hacer si se diagnostica? El diagnóstico principalmente se realizará mediante una ortopantomografía o radiografía periapical y o TC/ICAT.

### Tratamiento

Hay controversia en este tema; algunos estudios sugieren retrasar la intervención hasta que el desarrollo de las raíces de los dientes adyacentes esté casi terminado (sobre los 8-10 años) para reducir la posibilidad de dañar los gérmenes de los dientes permanentes. Sin embargo, hay algunos inconvenientes potenciales como la pérdida del potencial de erupción, la pérdida de espacio o necesidad de tratamiento ortodóncico posterior.

Otros estudios proponen extraerlos tan pronto como sea posible (sobre los 6-7 años) con el riesgo potencial de dañar gérmenes de diente definitivo<sup>25</sup>.

### Celulitis facial. Origen odontogénico (flemón/absceso)

Representa más de la mitad de las celulitis faciales. Actualmente hasta el 80% de los niños en secundaria presentan o han presentado caries<sup>26</sup>. Se trata de una infección polimicrobiana de evolución variable.

Si la caries no se trata, la infección puede diseminarse a los tejidos circundantes produciendo un flemón o absceso dentoalveolar que, a su vez, se se disemina al tejido conectivo, produce una inflamación o celulitis.

### Tratamiento<sup>27</sup>

Si la inflamación facial es importante y se acompaña de *trismus* o fiebre es necesario valorar ingreso hospitalario.

En caso contrario, o de inflamaciones y abscesos de mucosa oral se iniciará tratamiento con amoxicilina o amoxicilina-clavulánico (50 mg/kg/día) o metronizadol (30 mg/kg/día) y analgesia habitual.

También se debe derivar a odontopediatra de forma preferente para que realice el tratamiento del diente o dientes implicados lo antes posible, sin esperar a que ceda el proceso infeccioso ya que de esta forma se elimina el origen de la infección.

### BIBLIOGRAFÍA

1. O'Shea JE, Foster JP, O'Donnell CPF, Breathnach D, Jacobs SE, Todd DA, et al. Frenotomy for tongue-tie in newborn infants. *Cochrane Database of Systematic Reviews* 2017, Issue 3. Art. No.: CD011065DOI: 10.1002/14651858.CD011065.pub2
2. González Jiménez D, Costa Romero M, Riaño Galán I, González Martínez MT, Rodríguez Pando MC, Lobete Prieto C. Prevalencia de anquiloglosia en recién nacidos en el Principado de Asturias. *An Pediatr (Barc)*. 2014;81:115-9.
3. Queiroz Marchesan I. Lingual frenulum: classification and speech interference. *Int J Orofacial Myology*. 2004;30:31-8.
4. Moosey PA. The heritability of malocclusion: Part 1-genetics, principles and terminology. *Br J Orthod*. 1999;26:103-13.
5. Vaz AC, Bai PM. Lingual frenulum and malocclusion: An overlooked tissue or a minor issue. *Indian J Dent Res*. 2015;26:488-92.
6. O'Callahan C, Macary S, Clemente S. The effects of office-based frenotomy for anterior and posterior ankyloglossia on breastfeeding. *Int J Pediatr Otorhinolaryngol*. 2013;77:827-32.
7. Hazelbaker AK. The assessment tool for lingual frenulum function (ATLFF): Use in a lactation consultant private practice. Pasadena, CA: Pacific Oaks College; 1993. Thesis.
8. Hazelbaker AK. Newborn tongue-tie and breastfeeding. *J Am Board Fam Pract*. 2005;18:326; author reply 326-7.
9. Hogan M, Westcott C, Griffiths M. Randomized, controlled trial of division of tongue-tie in infants with feeding problems. *J Paediatr Child Health*. 2005;41:246-50.

10. Rowan-Legg A. Ankyloglossia and breastfeeding. *Paediatr Child Health*. 2015;20:209-18.
11. Pastor-Vera T, Rodríguez Alessi P, Ferrés Amat E, Ferrés Padró E, et al. Anquiloglosia y problemas de succión, tratamiento multidisciplinar: terapia miofuncional orofacial, sesiones de lactancia materna y frenotomía. *Rev Logop Foniatr Audiol*. 2017;37:4-13.
12. Hutchison BL, Hutchison LA, Thompson JM, Mitchell EA. Plagiocephaly and brachycephaly in the first two years of life: a prospective cohort study. *Pediatrics*. 2004;114:970-80.
13. Di Rocco, Paternoster G, Caldarelli M, Massimi L, Tamburrini G. Anterior plagiocephaly: epidemiology, clinical findings, diagnosis, and classification. A review. *Childs Nerv Syst*. 2012;28:1413-22.
14. Bialocerkowski AE, Vladusic SL, Wei Ng C. Prevalence, risk factors, and natural history of positional plagiocephaly: a systematic review. *Dev Med Child Neurol*. 2008;50:577-86.
15. Glendor U. Epidemiology of traumatic dental injuries-a 12 year review of the literature. *Dent Traumatol*. 2008;24:603-11.
16. Mulligan CS, Adams S, Tzioumi D, Brown J. Injury from falls in infants under one year. *J Paediatr Child Health*. 2017;53:754-60.
17. Núñez-Ramos R, Díaz Díaz J, Mesa García S, Romance García AI, Marín Ferrer M. Manejo del traumatismo alveolo-dentario infantil en el Servicio de Urgencias de un hospital terciario. *Rev Pediatr Aten Primaria*. 2013;15:307-13.
18. Meier JD, Grimmer JF. Evaluation and management of neck masses in children. *Am Fam Physician*. 2014;89:353-8.
19. Herzog LW. Prevalence of lymphadenopathy of the head and neck in infants and children. *Clin Pediatr (Phila)*. 1983;22:485-7.
20. Davis NF, McGuire BB, Mahon JA, Smyth AE, O'Malley KJ, Fitzpatrick JM. The increasing incidence of mumps orchitis: a comprehensive review. *BJU Int*. 2010;105:1060-5.
21. Pransky SM, Lago D, Hong P. Breastfeeding difficulties and oral cavity anomalies: The influence of posterior ankyloglossia and upper-lip ties. *Int J Pediatr Otorhinolaryngol*. 2015;79:1714-7.
22. Ghaheri BA, Cole M, Fausel SC, Chuop M, Mace JC. Breastfeeding improvement following tongue-tie and lip-tie release: A prospective cohort study. *Laryngoscope*. 2017;127:1217-23.
23. Taylor JE. Clinical observations relating to the normal and abnormal frenum labii superiors. *Am J Orthod*. 1939;25:646-60.
24. Huang WJ, Creath CJ. The midline diastema: a review of its etiology and treatment. *Pediatr Dent*. 1995;17:171-9.
25. Shih WY, Hsieh CY, Tsai TP. Clinical evaluation of the timing of mesiodens removal. *J Chin Med Assoc*. 2016;79:345-50.
26. Thikkurissy S, Rawlins JT, Kumar A, Evans E, Casamassimo PS. Rapid treatment reduces hospitalization for pediatric patients with odontogenic-based cellulitis. *Am J Emerg Med*. 2010;28:668-72.
27. Michael JA, Hibbert SA. Presentation and management of facial swellings of odontogenic origin in children. *Eur Arch Paediatr Dent*. 2014;15:259-68.

