



Viernes 5 de febrero de 2010

**Taller:
"Vendajes funcionales"**

Moderador:

Juan Rodríguez Delgado

Pediatra, CS de Alpedrete. Área 6. Madrid.

Vocal de la AMPap.

Ponentes/monitoras:

■ **Soledad Holgado Catalán**

Médico de Familia, CS Monterozas. Las Rozas, Madrid.

■ **Celia García López**

Médico de Familia, CS Pozuelo-Estación. Pozuelo de Alarcón, Madrid.

**Textos disponibles en
www.aepap.org**

¿Cómo citar este artículo?

Rodríguez Delgado J. Vendajes funcionales en pediatría. Introducción. En: AEPap ed. Curso de Actualización Pediatría 2010. Madrid: Exlibris Ediciones; 2010. p.189.



Vendajes funcionales en pediatría. Introducción

Juan Rodríguez Delgado

Pediatra, CS de Alpedrete. Área 6. Madrid.

Vocal de la AMPap.

juanroddeg@gmail.com

La patología traumatológica aguda supone un número nada desdeñable de consultas en Atención Primaria. La mayoría de estas lesiones pueden ser correctamente diagnosticadas y tratadas en nuestras consultas. Para ello es necesario disponer de conceptos claros y una formación básica que nos permita abordar esta patología con la necesaria suficiencia.

En este taller de vendajes funcionales, se pretende recordar los conceptos básicos sobre anamnesis, exploración y tratamiento de la patología traumática aguda en Atención Primaria y profundizar a continuación en la práctica del vendaje funcional. Esta técnica, diferente del vendaje tradicional y con muchas posibilidades, da lugar a resultados muy positivos cuando se aplica correctamente¹.

El hecho de que el taller de vendaje funcional se repita año tras año en las sucesivas ediciones de este curso, refleja el alto interés que despierta entre los pediatras de Atención Primaria la posibilidad de utilizar esta técnica en nuestra práctica diaria. Se abordará desde una perspectiva eminentemente práctica que permita a los asistentes obtener el grado de formación y la destreza necesarios para animarse a realizarla y hacerlo correctamente.

BIBLIOGRAFÍA

1. Eiff MP. Early mobilization versus mobilization in the treatment of lateral sprains. *Am J Sports Med.* 1994;22:83-8.



Viernes 5 de febrero de 2010

**Taller:
"Vendajes funcionales"**

Moderador:

Juan Rodríguez Delgado

*Pediatra, CS de Alpedrete. Área 6. Madrid.
Vocal de la AMPap.*

Ponentes/monitoras:

- **Soledad Holgado Catalán**
Médico de Familia, CS Monterrozas. Las Rozas, Madrid.
- **Celia García López**
Médico de Familia, CS Pozuelo-Estación. Pozuelo de Alarcón, Madrid.

**Textos disponibles en
www.aepap.org**

¿Cómo citar este artículo?

Holgado Catalán S, García López C. Vendajes funcionales en pediatría. En: AEPap ed. Curso de Actualización Pediatría 2010. Madrid: Exlibris Ediciones; 2010. p.191-7.



Comisión de Formación Continua
de los Profesionales Sanitarios de
la Comunidad de Madrid

Vendajes funcionales en pediatría

Soledad Holgado Catalán

Médico de Familia, CS Monterrozas. Las Rozas, Madrid.

mholgado.gapm06@salud.madrid.org

Celia García López

Médico de Familia, CS Pozuelo-Estación. Pozuelo de Alarcón, Madrid.

RESUMEN

En primer lugar, se hará una introducción teórica para recordar los puntos clave de la anamnesis, exploración y tratamiento de la patología traumática aguda que se puede manejar en Atención Primaria. A continuación, se explicará la diferencia entre inmovilización total y parcial y se profundizará en el vendaje funcional como técnica de elección en los casos en que esté indicada la inmovilización parcial. Se repasará su manejo, formas de aplicación, indicaciones y contraindicaciones.

Como patologías más frecuentes, el taller se centrará en el esguince de mano, muñeca y fundamentalmente tobillo. Se recordará lo más importante de su exploración para poder establecer el diagnóstico diferencial con otras patologías susceptibles de derivación, y las indicaciones de diagnóstico radiológico.

Por último, se pondrá en práctica la correcta colocación de un vendaje funcional en las articulaciones mencionadas.

OBJETIVOS

- Repasar el abordaje, desde el punto de vista diagnóstico y terapéutico, de la patología aguda del aparato locomotor que con más frecuencia se atiende en la consulta de Atención Primaria.

- Conocer los diferentes tipos de inmovilización para poder elegir el más indicado en cada caso.
- Explorar el tobillo, la muñeca y la mano, para aprender a reconocer los signos de alarma ante cualquier traumatismo en estas articulaciones.
- Practicar el vendaje funcional del tobillo y razonar la colocación de las diversas tiras según criterios anatómicos y funcionales.
- Diseñar un vendaje funcional para el esguince de muñeca y dedos en base a los conocimientos adquiridos por el alumno.

INTRODUCCIÓN

La patología aguda del aparato locomotor es un motivo de consulta a tener en cuenta en las consultas de pediatría de Atención Primaria que aumenta de frecuencia conforme aumenta la edad del niño hasta convertirse en uno de las principales causas de consulta en la edad adulta. Esto contrasta con la escasa formación recibida por pediatras y médicos de familia que, en muchos casos, puede impedirles ofrecer los procedimientos terapéuticos más adecuados.

En el taller se van a tratar las bases fundamentales de la anamnesis, exploración y tratamiento de la patología traumática aguda, centrándose a continuación en el verdadero objetivo del taller; el vendaje funcional. Tras un breve recuerdo diagnóstico, se incidirá en la técnica del vendaje funcional como alternativa terapéutica en el esguince de tobillo, muñeca y dedos.

BASES FUNDAMENTALES DEL DIAGNÓSTICO Y TRATAMIENTO EN PATOLOGÍA TRAUMÁTICA AGUDA

De forma general, la anamnesis deberá recoger antecedentes personales incidiendo fundamentalmente en los procesos de base que pudieran agravar o facilitar una patología traumática así como antecedentes traumáticos

previos. En cuanto al motivo de consulta se interrogará sobre mecanismo lesional, tiempo de evolución y aplicación de frío local, que podrá orientar sobre la presencia de mayor o menor inflamación.

La exploración comienza desde el momento en que el paciente entra en la consulta y se puede valorar su forma de caminar o desenvolverse, su expresión facial o su facilidad o dificultad para desvestirse. Pero la exploración propiamente dicha incluirá la inspección, palpación de relieves óseos y la valoración de la integridad ligamentosa y músculo-tendinosa con las maniobras específicas que en cada caso puedan realizarse.

La necesidad de pruebas complementarias vendrá en función de los resultados exploratorios.

En el momento de plantearse el tratamiento, se tendrá en cuenta dos principios fundamentales:

- El principal analgésico es la inmovilización.
- El principal antiinflamatorio es el frío.

Sistemas de inmovilización

La inmovilización puede ser total, obedeciendo un criterio anatómico en el que se impide el movimiento de toda la articulación afectada o, parcial, en base a un criterio biomecánico en el que sólo se va a limitar el movimiento de la estructura lesionada.

Dentro del primer grupo se encuentran los tratamientos con férula de escayola o los vendajes cerrados con escayola o fibra de vidrio; en el segundo grupo, el vendaje funcional o determinados tipos de ortesis.

Crioterapia

La aplicación de frío se puede realizar con masaje directo con hielo, bolsas reutilizables de gel, bolsas instantáneas de frío, vendas frías o sprays, pero el método más efectivo por tener mayor penetración es la cataplasma.

Tiene un efecto vasoconstrictor; por lo que reduce el edema, y anestésico por disminución de la conducción de las fibras nerviosas.

La forma de aplicación dependerá del objetivo buscado:

- Si se pretende mayor efecto antiedema se aplicarán temperaturas más próximas a los 0 °C durante más tiempo.
- Si lo que se busca predominantemente es el efecto anestésico, temperaturas más alejadas de los 0 °C (más frío) durante menos tiempo.

VENDAJE FUNCIONAL

Es un sistema de inmovilización parcial y aunque en general, y más en niños, hay pocos estudios que permitan compararlo con la inmovilización total, en el esguince de tobillo donde la bibliografía es más extensa, se ha demostrado, en adultos, que permite una recuperación más precoz a corto plazo, si bien las diferencias son menores o no son significativas en seguimientos a largo plazo¹.

- **Objetivo:**
 - Terapéutico: disminuir la tensión de los tejidos implicados en la lesión para permitir su recuperación. Es un vendaje asimétrico que debe permitir una movilidad mínima de la estructura lesionada.
 - Preventivo o deportivo: evitar lesiones o recidivas cuando se realiza la práctica deportiva. Es un

vendaje simétrico que debe permitir una movilidad óptima para no interferir en el rendimiento y sólo se mantiene colocado mientras dura la actividad deportiva.

- **Indicaciones:** lesiones ligamentosas, musculares y tendinosas.
- **Contraindicaciones:**
 - Lesiones óseas o de partes blandas que precisen una inmovilización total.
 - Edema importante.
 - Trastornos tróficos o vasculares.
 - Presencia de heridas o úlceras cutáneas.
 - Alteraciones sensitivas.
 - Alergia al esparadrapo.
- **Materiales:**
 - Vendaje adhesivo inelástico o elástico, dependiendo de la zona a tratar.
 - Material almohadillado de protección.
 - Tijeras.
 - Maquinilla de rasurar y alcohol.
- **Técnica:**

Tabla I. Colocación de tiras

Tiras de anclaje	<ul style="list-style-type: none"> ■ Generalmente perpendiculares al eje de la lesión. ■ Inextensibles en la dirección de las tiras activas. ■ Abiertas cuando se utiliza material inelástico.
Tiras activas	<ul style="list-style-type: none"> ■ Generalmente paralelas al eje de la lesión. ■ Deben llegar a la tiras de anclaje sin sobrepasarlas. ■ A mayor longitud, mayor estabilidad.
Encofrados	<ul style="list-style-type: none"> ■ Aumentan la solidez del vendaje.

- Preparación de la piel: para aumentar la adherencia del vendaje se debe rasurar y desengrasar la piel con alcohol.
- Protección de zonas sensibles con material almohadillado.
- Colocación de tiras (tabla I).

con la otra mano indicaría rotura del fascículo peroneoastragalino anterior:

- Bostezo en varo: indica rotura de los fascículos peroneoastragalino anterior y peroneocalcáneo.
- Bostezo en valgo: valora la integridad del LLI.

ESGUINCE DE TOBILLO

Recuerdo exploratorio

- Inspección en busca de deformidades, edema, hematomas...
- Palpación de relieves óseos: maléolo tibial y peroneo, base del 5º metatarsiano, tubérculo del escafoide y peroné.
- Palpación de estructuras ligamentosas: en el lado externo el ligamento lateral externo (LLE) con los fascículos peroneoastragalino anterior; peroneocalcáneo y peroneoastragalino posterior y en el lado interno el ligamento lateral interno (LLI) o deltoideo con 4 fascículos indistinguibles a la palpación (tibioastragalino anterior; tibioescafoideo, tibioalcáneo y tibioastragalino posterior).
- Valoración de la integridad ligamentosa:
 - Cajón anterior: el bostezo al realizar tracción hacia delante del talón mientras se fija la tibia

- Exploración radiológica: no es imprescindible para el diagnóstico. Las reglas de Ottawa, validadas también en nuestro medio, indican en qué situación deber ser solicitada una Rx de tobillo y/o pie: dolor en borde posterior o punta de maléolos, dolor en base del 5º metatarsiano, dolor en tubérculo del escafoide o incapacidad para mantener el peso inmediatamente y en urgencias.

Tratamiento del esguince de ligamento lateral externo de tobillo

El tratamiento del esguince del LLE de tobillo obedece en una primera fase al protocolo RICE (reposo, hielo, compresión y elevación).

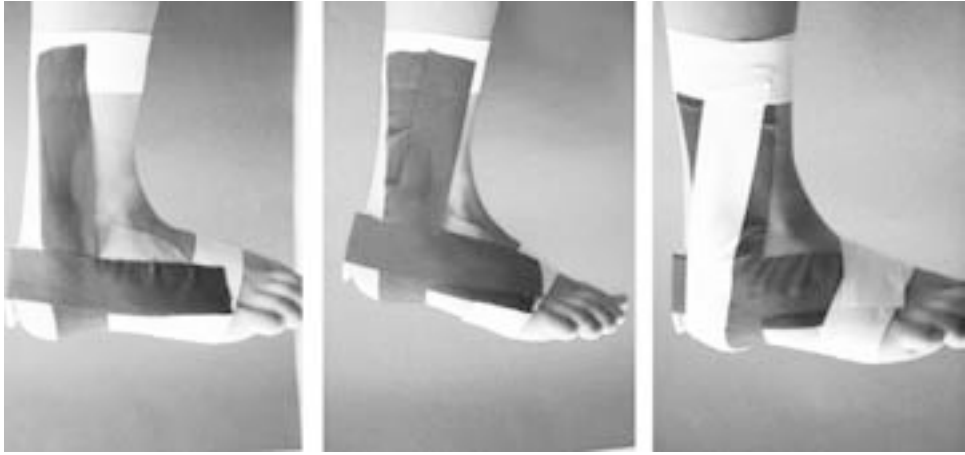
Transcurridas las primeras 48-72 horas, la decisión de optar por una inmovilización parcial sólo se planteará ante la presencia de un esguince grado I o II (tabla II).

Vendaje funcional del esguince de tobillo³

Materiales: material almohadillado de protección y venda inelástica adhesiva.

Tabla II. Clasificación del esguince de ligamento lateral externo de tobillo

	Grado I	Grado II	Grado III
Dolor	Típico	Típico	Atípico
Apoyo	Posible	Dolor intenso	"Imposible"
Edema	Escaso	Primeras horas	Inmediato
Hematoma	No	No o tardío	Inmediato
Inversión forzada	Dolor leve	Dolor intenso	Bostezo > 15°
Cajón anterior	Negativo	Negativo	Positivo (>3mm)

Figura 1. Vendaje funcional de tobillo

Técnica (figura 1):

- Preparación de la piel.
- Proteger con material almohadillado el tendón aquileo.
- Colocar una tira de anclaje proximal, a nivel de la unión del tercio medio con el tercio inferior de la pierna, y otra distal a nivel de la raíz de los dedos. Las tiras de anclaje quedarán abiertas en la cara posterior de la pierna y en la planta.
- Con el tobillo en flexión de 90° se dispone una tira activa longitudinal a modo de estribo que discurre desde la cara interna del anclaje proximal hasta la cara externa del mismo pasando por el talón y otro transversal desde la cara interna del anclaje distal hasta la cara externa del mismo pasando por la región aquílea. Al anclar ambas tiras se ejercerá una ligera tracción con el fin de relajar el LLE y se colocará una tira de sujeción casi superpuesta a la tira de anclaje.
- Repetición de tiras activas, en número suficiente como para limitar el movimiento de inversión del tobillo, manteniendo la superposición en talón y región aquílea, pero desplazándolas ligeramente hacia la cara anterior de la pierna y dorso del pie.

- De forma optativa y con el fin de limitar más el movimiento de inversión se puede colocar una tira de refuerzo que partiendo del dorso del pie cruza por la cara plantar hasta llegar al talón y asciende por la cara externa de la pierna hasta el anclaje proximal. De optar por más de una tira de refuerzo se desplazará ligeramente en su anclaje proximal.
- Colocar tiras de encofrado, de disposición similar a los anclajes, que recorren todo el vendaje dejando sin cubrir la parte anterior de la articulación del tobillo para no limitar la flexo-extensión.

El vendaje se renovará con una periodicidad de 4-5 días. La técnica de colocación será la misma pero se aplicará menor tensión con el fin de aumentar progresivamente la capacidad de inversión.

ESGUINCE DE MUÑECA⁴

El esguince de muñeca es un cuadro caracterizado por dolor, inflamación y mayor o menor grado de impotencia funcional, producido generalmente por una caída sobre la mano en flexión dorsal. El diagnóstico se realiza por exclusión de otras patologías, fundamentalmente de la fractura de escafoides.

Es una patología con tendencia a cronificar; de ahí que el tratamiento habitual sea una inmovilización total con férula de escayola, reservando el vendaje funcional para los casos leves.

Vendaje funcional para el esguince de muñeca

Materiales: vendaje inelástico adhesivo.

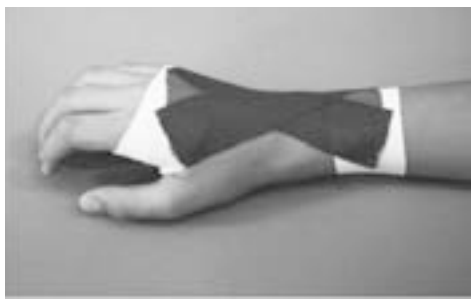Técnica⁵ (figura 2):

- Preparación de la piel.
- Colocar una tira de anclaje proximal a nivel del tercio distal del antebrazo y una proximal en el tercio medio de los metacarpianos.
- Con la muñeca en flexión dorsal, se coloca una primera activa del centro del anclaje distal al centro del anclaje proximal y posteriormente tiras en abanico cruzadas en la zona del punto doloroso.
- Colocar tiras de sujeción o anclaje y posteriormente las tiras de encofrado, a modo de tiras de anclaje que recorren todo el vendaje.

ESGUINCE DE LAS ARTICULACIONES INTERFALÁNGICAS DE LOS DEDOS

Es una patología muy frecuente por la práctica de deportes como el voleibol o el baloncesto.

Figura 2. Vendaje funcional del esguince de muñeca



El paciente presenta dolor; inflamación local y en la exploración se podrá objetivar inestabilidad al forzar el varo o el valgo, dependiendo del ligamento lesionado.

Vendaje funcional del esguince de las interfalángicas de los dedos

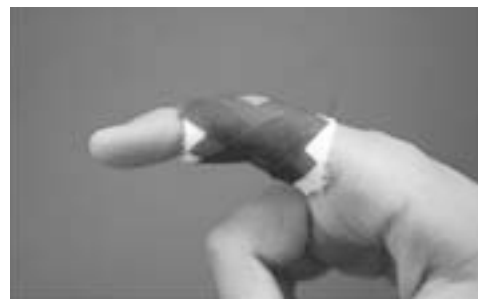El vendaje funcional está reservado para los esguinces de grado I, como alternativa a la sindactilia. Los esguinces grado II se tratarán inicialmente con férula de aluminio u ortesis tipo "rana"⁴ y los esguinces grado III serán remitidos al traumatólogo.

Materiales: vendaje inelástico adhesivo.

Técnica⁵ (figura 3):

- Preparación de la piel.
- Colocación de anclajes a nivel del tercio medio de la falange proximal y distal a la articulación lesionada.
- Tira activa de cara palmar de la falange proximal a cara dorsal de la falange distal mientras se realiza ligera tracción de la falange distal para relajar el ligamento lesionado.
- Tira activa de cara dorsal de la falange proximal a cara palmar de la falange distal cruzando con la tira anterior a nivel de la lesión.

Figura 3. Vendaje funcional del esguince de los colaterales de los dedos



- Repetición de tiras activas, desplazándolas ligeramente en sentido palmar.
- Tiras de anclaje o sujeción y encofrados.

CONCLUSIONES

- El tratamiento inicial de la patología traumática aguda obedece al protocolo RICE.
- La inmovilización parcial limita sólo el movimiento de la estructura lesionada.
- El vendaje funcional está contraindicado en lesiones que precisan una inmovilización estricta.
- La presencia de edema contraindica, en nuestro medio, la colocación de un vendaje funcional.
- La duración máxima del vendaje funcional es de 5-7 días. Transcurrido este tiempo deberá sustituirse por otro.

BIBLIOGRAFÍA

1. Kerkhoffs GMMJ, Struijs PAA, Marti RK, Assendelft WJJ, Blankevoort L, Dijk van CN. Diferentes estrategias de tratamiento funcional para lesiones agudas del ligamento lateral del tobillo en adultos (Revisión Cochrane traducida). En: La Biblioteca Cochrane Plus, 2008 Número 4. Oxford: Update Software Ltd. Disponible en: <http://www.update-software.com>. (Traducida de The Cochrane Library, 2008 Issue 3. Chichester, UK: John Wiley & Sons, Ltd.).
2. Stiell IG, Greenberg GH, McKnight RD, Nair RC, McDowell I, Reardon M, et al. Decision rules for the use of radiography in acute ankle injuries: refinement and prospective validation. *JAMA*. 2003;26:1127-32.
3. Holgado Catalán S, León Vázquez F, Cabello Suárez-Guanes J. Protocolo de vendajes funcionales 1998/4. *FMC* 1998;5 Supl 6:S12-7.
4. Rodríguez Alonso JJ, Holgado Catalán S, et al. Traumatología de partes blandas. *AMF* 2008;4:258-65.
5. Holgado Catalán S, León Vázquez F, Cabello Suárez-Guanes J. Protocolo de vendajes funcionales 1998/3. *FMC* 1998;5 Supl 5:S17-22.