



Caso clínico: Doctor...algo me ha picado

Cristina Rodríguez Arranz

Pediatra de AP

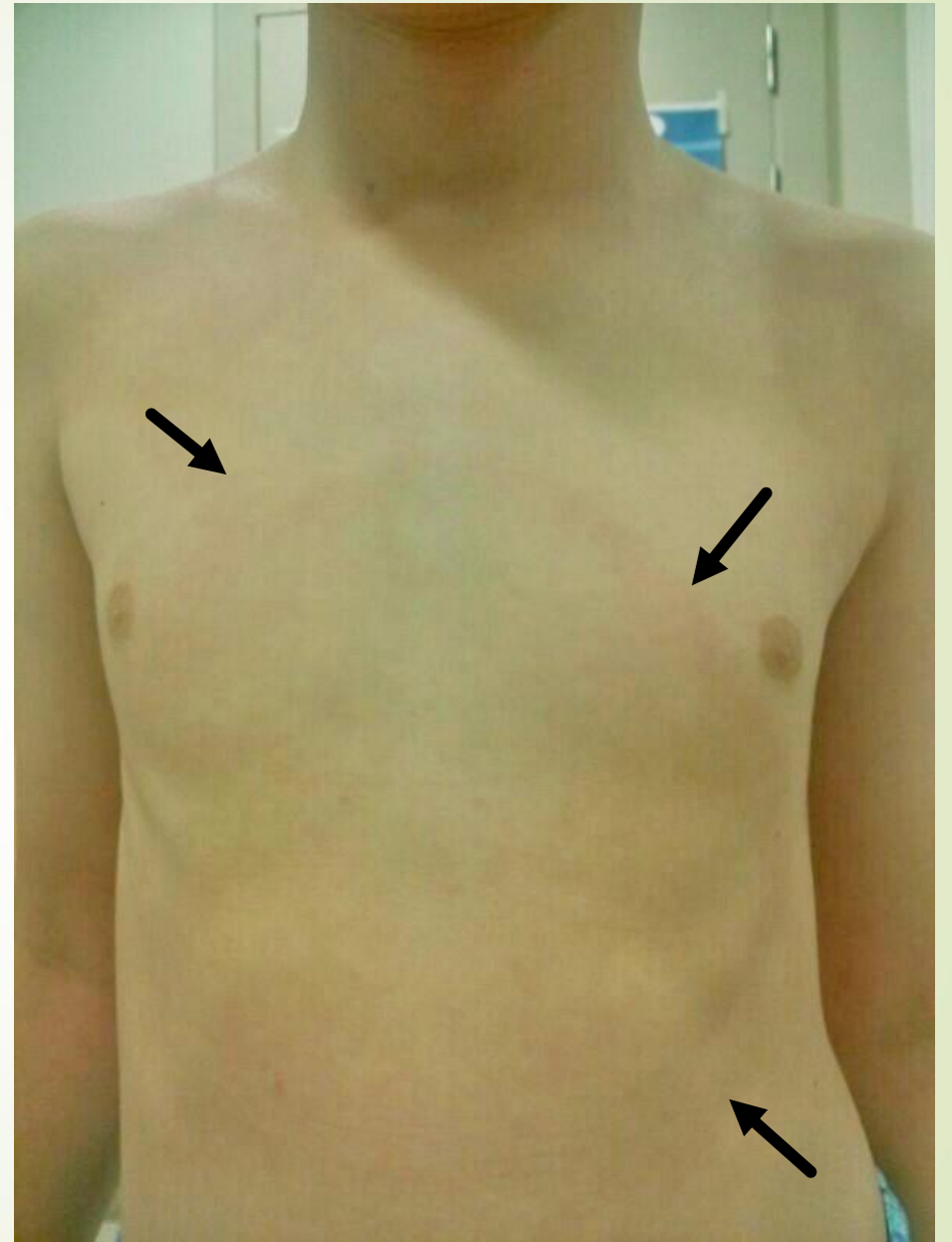
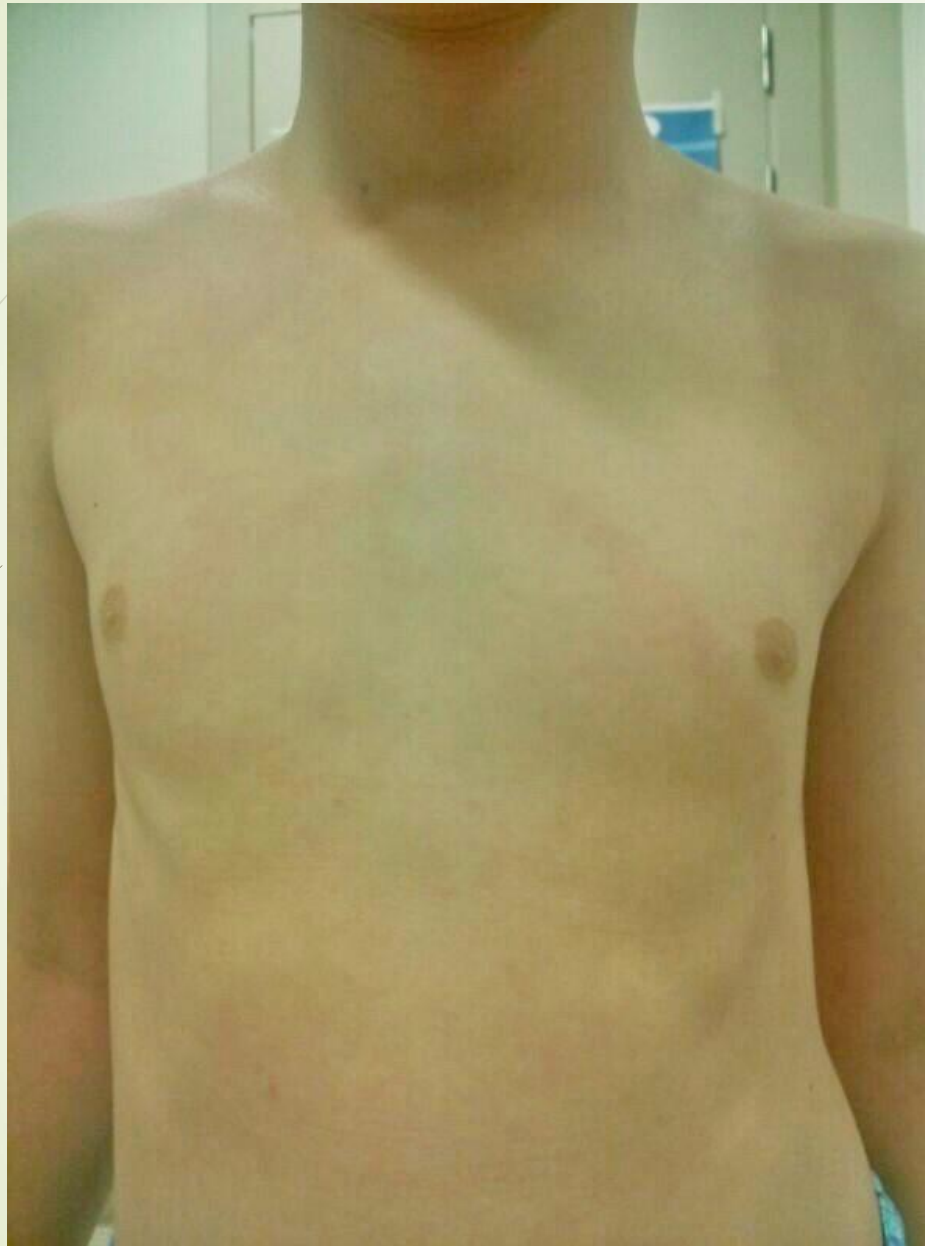GRUPO DE PATOLOGÍA INFECCIOSA; AEPap



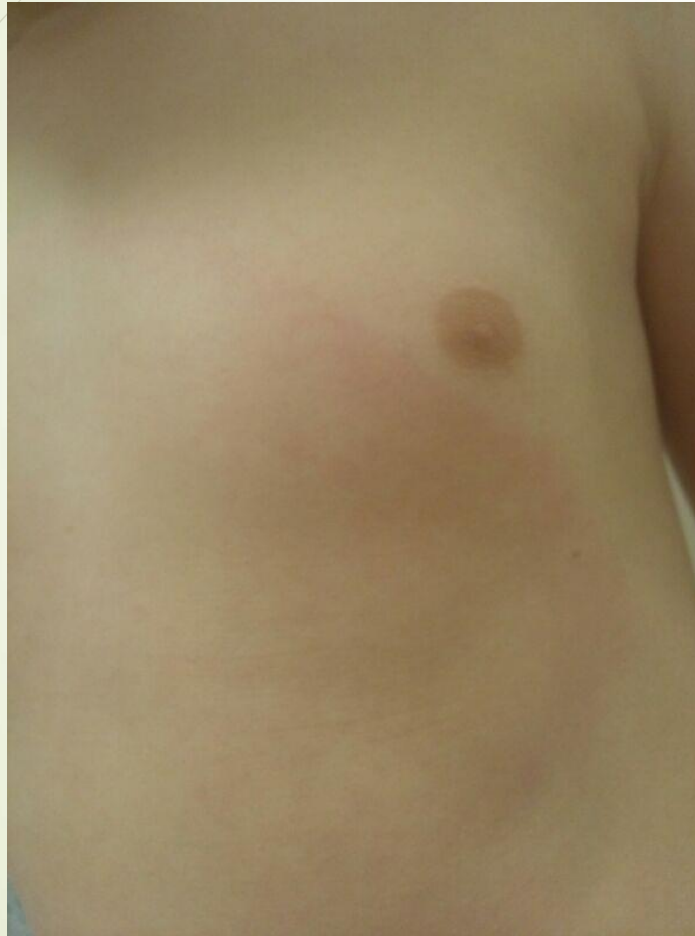

9 de julio de un año cualquiera...

- Niño de 10 años, sin antecedentes de interés.
- Acude a consulta de su pediatra de Atención Primaria por una reacción en la piel tras una picadura
- Unos 10 días antes, mientras estaba en una piscina de una zona rural de La Rioja, ve un insecto en su abdomen...cree que era una araña.
- La apartó con la mano y varios días después la madre ve en esa zona un área enrojecida que inicialmente era pequeña, por lo que no le dio importancia...
- Sin embargo, ha ido aumentando de tamaño, presentando en el momento de la consulta este aspecto...



Describimos la lesión...



- ▶ Lesión única, ovalada, anular, de bordes bastante bien limitados, de unos 20 cm de diámetro
- ▶ Refieren un crecimiento centrífugo, con aclaramiento de la zona central
- ▶ No es descamativa
- ▶ No es pruriginosa ni dolorosa
- ▶ No presenta ninguna otra lesión en otras partes del cuerpo
- ▶ Además: no presenta fiebre ni ningún otro síntoma, salvo cefalea leve unos días antes.

Nos planteamos diagnóstico diferencial de las lesiones anulares...



- ▶ **Dermatofitosis:** no es descamativa, ni pruriginosa...
- ▶ **Eritema exudativo multiforme:** en este caso tenemos una única y gran lesión...
- ▶ **Sobreinfección y/o sensibilización a la picadura de insectos:** ¿Tan grande?
- ▶ **Erisipela:** suele ser una placa roja brillante, indurada, de bordes sobreelevadas, dolorosa y asocia fiebre y afectación del estado general...
- ▶ **Eritema giratum repens:** los pediatras sabemos poco de esto. Aparece en varones ancianos y asociado a neoplasias...No pensaríamos en ello...
- ▶ **Eritema marginado reumático:** aparece en el contexto de una fiebre reumática (aquí no tenemos antecedente de FAA...); son placas (más de una...) de disposición anular o policíclica, con aclaramiento central, sin descamación que se localizan preferentemente en el tronco y en la parte proximal de las extremidades...pero son evanescentes(desde pocas horas a 2 días)...y esta lesión lleva 10 días de evolución... No encaja.



Nos planteamos diagnóstico diferencial de las lesiones anulares...


► **Eritema anular centrífugo:** lo buscamos...

“afecta principalmente a tronco, raíz de los miembros, nalgas y las piernas, generalmente localizado y se extiende de forma centrífuga y asimétrica, afectando por igual a ambos sexos, y sin influencia por la edad. Es una dermatosis que cursa de forma crónica, con fases de remisión y exacerbación o persistente, sobre todo en los casos que exista asociación a una patología de base. Se observa una o varias lesiones en forma de pápulas o placas de naturaleza urticariforme que se va extendiendo, de forma que coalescen durante su extensión, mostrando una morfología policíclica en el caso de ser múltiples; aclarándose la zonas centrales por resolución de la respuesta inflamatoria. Etiología desconocida...”

Pudiera ser...

Pero tenemos el **antecedente de la picadura...** Y hay dos cuadros debidos a picadura de garrapata que entran en el diagnóstico diferencial...

- ▶ **DEBONEL/TIBOLA:** presenta escara en la zona de la picadura+ eritema localizado+ adenopatías locorregionales. Su localización más frecuente es en cuero cabelludo... No cuadra.
- ▶ **Eritema migratorio: ESTE SÍ QUE ENCAJA.**



Ante esto, preguntamos al niño...
¿Seguro que era una araña?
A lo mejor era una garrapata...

- ▶ Ambos son arácnidos.
- ▶ Pueden parecerse, no hay duda...
- ▶ Por la localización geográfica (zona rural en La Rioja) y la época del año (periodo estival), una picadura de garrapata es muy posible.



- ▶ ESTABLECEMOS EL DIGNÓSTICO DE **ERITEMA MIGRATORIO**

¿ Qué es el ERITEMA MIGRATORIO (EM)?

- Es el mejor marcador de la **ENFERMEDAD DE LYME (EL)** y aparece en su forma precoz localizada.
- La **borreliosis o enfermedad de Lyme (EL)**, es una enfermedad compleja con manifestaciones cutáneas, articulares, neurológicas, cardíacas y otras manifestaciones sistémicas, **cuya lesión más típica desde el punto de vista diagnóstico es el eritema migratorio (EM)**.
- Se debe a infección por espiroquetas del complejo *Borrelia burgdorferi sensu lato*, en especial, en nuestro medio, por la geno especie *Borrelia garinii*.
- Su vector principal, la garrapata *Ixodes ricinus*, se encuentra ampliamente distribuido en la Península Ibérica. Debido al ciclo vital de la garrapata, la enfermedad suele iniciarse durante los meses de junio, julio y agosto.



Manifestaciones clínicas de la EL (1)

- Dependen de la fase de la enfermedad
- Quedan reflejadas en esta tabla:



Clasificación clínica de la enfermedad de Lyme

Fase precoz localizada	Presencia de EM o linfadenitis benigna cutis con o sin linfadenopatía u otros signos o síntomas	Estadio I
Fase precoz diseminada	Presencia de EM múltiple y/o manifestaciones neurológicas, cardíacas o articulares agudas	Estadio II
Fase crónica	Presencia de ACA, neuroborreliosis terciaria o artritis persistente o recidivante de al menos 6 meses de duración	Estadio III

ACA: acrodermatitis crónica atrófica; EM: eritema migratorio.

Tabla tomada de:

Portillo A, Santibáñez S, Oteo JA. Enfermedad de Lyme. *Enferm Infecc Microbiol Clin*. 2014;32(Supl 1):37-42

Manifestaciones clínicas de la EL (2)

Fase precoz localizada: ERITEMA MIGRATORIO

- Aparece habitualmente entre 1-15 días de la picadura de la garrapata (media 7 días); se va expandiendo por los bordes y aclarando por el centro adoptando un aspecto típico anular.
- Su tamaño medio es de 14 cm, pero puede adquirir gran tamaño (hasta 70 cm) y presentar distintas tonalidades, tipo escarapela. A veces son múltiples.
- Sin tratamiento puede durar semanas o incluso meses hasta que se autolimita.
- En esta fase pueden darse otros síntomas (48%): astenia, anorexia, cefalea, rigidez nuchal, mialgias, artralgias, linfadenopatía regional y fiebre.

Diagnóstico de la enfermedad de Lyme en Fase precoz localizada: ERITEMA MIGRATORIO

- ▶ Cuando existe EM el diagnóstico es **clínico** , ya que es **PATOGNÓMONICO** de la EL. Además se considerará que el ambiente epidemiológico sea adecuado (zonas en las que exista el artrópodo vector) y el antecedente de picadura de garrapata o su posibilidad.
- ▶ En este caso, **NO SON NECESARIAS PRUEBAS DE CONFIRMACIÓN MICROBIOLÓGICA.**
- ▶ La serología (IFI o ELISA) es positiva sólo en el 34% de los casos de EM. Al presentarse en los primeros días desde la picadura, es posible que en esta fase **no** seamos capaces de detectar anticuerpos, por lo que no se recomienda su realización para confirmar el diagnóstico . En el resto de las fases, sin embargo, será imprescindible.
- ▶ Las **manifestaciones de laboratorio no son específicas**: elevación de la velocidad de sedimentación globular (VSG), aumento de la creatinfosfoquinasa (CPK), hipertransaminasemia, leucocitosis o leucopenia, anemia y trombocitopenia.



Enfermedad de Lyme

Tratamiento

- Depende de la fase clínica en la que se realice el diagnóstico.
- En niños, queda resumido en la siguiente tabla tomada de:

Enfermedades transmitidas por garrapatas más frecuentes en Pediatría. (v.1/2023). En Guía-ABE. Infecciones en Pediatría. Guía rápida para la selección del tratamiento antimicrobiano empírico [en línea]. Disponible en <http://www.guia-abe.es>

En base a : <https://seimc.org/contenidos/documentoscientificos/seimc-dc-2022-LymeBorreliosis.pdf>



Tratamiento (según fase) *

*en base a

[seimc-dc-2022-LymeBorreliosis.pdf](https://seimc.org/contenidos/documentoscientificos/seimc-dc-2022-LymeBorreliosis.pdf)

Situación	Tratamiento
Fase precoz localizada (eritema migratorio sin otros síntomas)	Doxiciclina ¹⁰ v.o. 4 mg/kg/día, en dos dosis, (máx. 100 mg c/12h), 10 días (10-21 días) Amoxicilina v.o. 50 mg/kg/día, en 3 dosis, (máx. 500 mg /dosis), 14 días (14-21 días) Cefuroxima axetilo v.o. 30 mg/kg/día, en dos dosis, (máx.500 mg c/12h), 14 días (14-21 días) Azitromicina v.o. 10 mg/kg/día (máx. 500 mg/día) cada 24 horas, 5 días (5-10 días)
Fase precoz diseminada (EM múltiples y/o linfocitoma único o diseminado)	Doxiciclina ¹⁰ v.o. 4 mg/kg/día, en dos dosis, (máx. 100 mg c/12h), 14 días (10-21 días) Amoxicilina v.o. 50 mg/kg/día, en 3 dosis, (máx. 500 mg /dosis), 14 días (14-21 días) Cefuroxima axetilo v.o. 30 mg/kg/día, en dos dosis, (máx.500 mg c/12h), 14 días (14-21 días) Azitromicina v.o. 10 mg/kg/día (máx. 500 mg/día) cada 24 horas, 7 días (5-10 días)
Patología neurológica (Parálisis facial aislada, o afectación de otros nervios craneales con o sin meningitis asociada o polirradiculoneuropatía con o sin afectación del parénquima)	Doxiciclina ¹⁰ v.o. 4 mg/kg/día, en dos dosis, (máx. 100 mg c/12h), 14 días (14-28 días) Cetriaxona i.v. 80 mg/kg/día (máx. 2 g/día) cada 24 horas, 14 días (14-28 días) Cefotaxima i.v. 150-200 mg/kg/día, dividido en 3-4 dosis (máx. 6 g/día), 14 días (14-28 días) Penicilina G sódica i.v. 200 000-400 000 U/kg/día, en 6 dosis, (máx. 20x10 ⁶ UI/día), 14 días (14-28 días)

Desenlace

- Nuestro paciente, fue tratado con **amoxicilina oral**, a 50 mg/kg/día, durante 14 días.
- La evolución fue **favorable**, con remisión paulatina de la lesión, que apenas era visible a la semana de tratamiento antibiótico.
- **No desarrolló ningún otro síntoma.**



Referencias bibliográficas y lecturas recomendadas:

- ▶ Rodríguez Arranz C, Oteo Revuelta JA. Enfermedades transmitidas por garrapatas más frecuentes en Pediatría. (v.1/2023). En Guía-ABE. Infecciones en Pediatría. Guía rápida para la selección del tratamiento antimicrobiano empírico [en línea]. Consultado el 21-02-2023. Disponible en <http://www.guia-abe.es>
- ▶ Oteo JA, Corominas H, Escudero R, Fariñas-Guerrero F, García-Moncó JC, Goenaga MA, et al. Executive summary of the consensus statement of the Spanish Society of Infectious Diseases and Clinical Microbiology (SEIMC), Spanish Society of Neurology (SEN), Spanish Society of Immunology (SEI), Spanish Society of Pediatric Infectology (SEIP), Spanish Society of Rheumatology (SER), and Spanish Academy of Dermatology and Venereology (AEDV), on the diagnosis, treatment and prevention of Lyme borreliosis. *Enferm Infecc Microbiol Clin*. Enero 2023; 41: 40-45. DOI: [10.1016/j.eimc.2022.03.004](https://doi.org/10.1016/j.eimc.2022.03.004)
- ▶ Rodríguez Arranz C, Oteo Revuelta. Enfermedades transmitidas por garrapatas en Pediatría. Grupo de Patología Infecciosa de la Asociación Española de Pediatría de Atención Primaria. Junio 2016. Actualizado en diciembre de 2017. Disponible en <http://www.aepap.org/grupos/grupo-de-patologiainfecciosa/contenido/documento>
- ▶ Portillo A, Santibáñez S, Oteo JA. Enfermedad de Lyme. *Enferm Infecc Microbiol Clin*. 2014;32(Supl 1):37-42
- ▶ Rodríguez Arranz C. Picaduras por garrapata. Prevención, extracción y actitud a seguir. *Form Act Pediatr Aten Prim*. 2019;12:102-5
- ▶ Decálogo SEIMC de recomendaciones sobre el diagnóstico y tratamiento de la infección por *Borrelia burgdorferi* - E. de Lyme. Disponible en: <https://seimc.org/contenidos/documentoscientificos/recomendaciones/seimc-rc-2019-Decalogo-Lyme.pdf>
- ▶ [Posicionamiento de la AEP, la SERPE y la SEIP sobre el diagnóstico de la enfermedad de Lyme basado en la evidencia](#). *An Pediatr (Barc)*. 2019.