

**Viernes 5 de febrero de 2016**

**Taller:  
Oftalmología pediátrica  
para todos los días**

**Ponente/monitor:**

- José Manuel Díez del Corral Belda  
*Oftalmólogo. Clínica Oftalmológica Díez del Corral. Madrid.*

Textos disponibles en  
[www.aepap.org](http://www.aepap.org)

**¿Cómo citar este artículo?**

Díez del Corral Belda JM, Álvarez Alonso C. Oftalmología pediátrica para todos los días. En: AEPap (ed). Curso de Actualización Pediatría 2016. Madrid: Lúa Ediciones 3.0; 2016. p. 521-32.



## Oftalmología pediátrica para todos los días\*

José Manuel Díez del Corral Belda  
*Oftalmólogo. Clínica Oftalmológica Díez del Corral. Madrid*  
[jmddcb@yahoo.es](mailto:jmddcb@yahoo.es)  
Cristina Álvarez Alonso  
*Médico de familia. CS La Plata. Torrejón de Ardoz. Madrid*  
[calvarezalonso@yahoo.es](mailto:calvarezalonso@yahoo.es)

### RESUMEN

El conocimiento por los pediatras de los temas principales de oftalmología conseguirá mejorar el desarrollo visual en la infancia y optimizar las derivaciones al oftalmólogo. Es importante conocer los métodos de exploración de agudeza visual, de estereopsis y de estrabismo y sus particularidades según edades. Manejándolos adecuadamente llevaremos a cabo un eficaz cribado de ambliopía, la principal causa de mala visión en la infancia. El estrabismo es una patología compleja, que desde Atención Primaria no trataremos pero que debemos reconocer y derivar para tratamiento precoz orientado a lograr un desarrollo visual correcto. Debemos tener presentes los defectos de refracción (miopía, hipermetropía y astigmatismo) como causas de ambliopía y de mal rendimiento escolar y social.

El ojo rojo, así como la epífora, son motivos frecuentes de consulta que muchas veces podrán ser manejados desde Atención Primaria. También debemos ser capaces de reconocer otras patologías más graves que cursan con ojo rojo y que habremos de derivar adecuadamente.

La leucocoria es un signo que nunca debe pasar desapercibido por el grave impacto sobre la visión o la vida del paciente que pueden tener sus etiologías, como retinoblastoma, catarata congénita o retinopatía de la prematuridad.

\* El presente texto es idéntico al de la edición del 12.º Curso de Actualización en Pediatría 2015, según indicaciones expresas de los autores.

Los traumatismos oculares deben ser manejados con precaución de modo que ante la sospecha de lesión grave derivemos inmediatamente al oftalmólogo. En los demás casos, un algoritmo sencillo de exploración y la vigilancia de signos de alarma definidos nos permitirán manejar adecuadamente la mayoría de los casos.

## INTRODUCCIÓN

Los problemas oftalmológicos de la infancia son un motivo de consulta frecuente en Atención Primaria y pasan con frecuencia desapercibidos. Los esfuerzos encaminados a lograr su detección precoz permitirán mejorar significativamente la capacidad visual, el desarrollo visual e incluso en muchas ocasiones el rendimiento escolar y el desempeño social de los niños. Este texto no pretende ser una revisión sistemática ni académica de la exploración, diagnóstico y tratamiento de la patología oftalmológica de la infancia sino más bien unos apuntes útiles sobre algunos de los temas más importantes y frecuentes en la práctica diaria en la consulta de Pediatría.

## EXPLORACIÓN OFTALMOLÓGICA PEDIÁTRICA

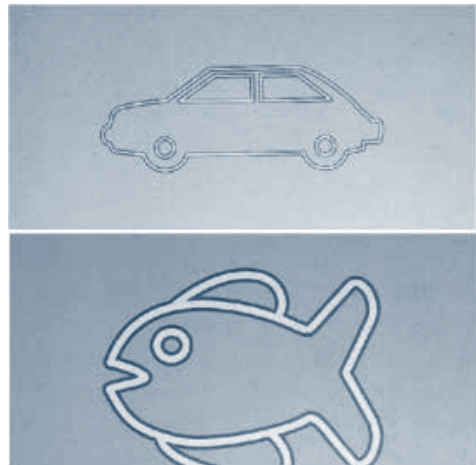
Cuando exploramos la capacidad visual de los niños en la consulta de Pediatría, debemos centrarnos principalmente en tres aspectos: la agudeza visual, la estereopsis y la existencia o no de un estrabismo. Los tres aspectos deben haber sido explorados en todos los niños a los tres o cuatro años de edad, o a lo sumo a los cinco. De este modo podremos detectar y tratar a tiempo la ambliopía, que es la principal causa de déficit visual en los niños.

### Agudeza visual

Para la exploración de la agudeza visual disponemos de varios métodos, adaptados a la edad y nivel de desarrollo del niño. Debemos procurar siempre emplear el método más complejo que permita el desarrollo y conocimientos del niño, pues nos va a dar mayor efectividad diagnóstica.

Los métodos más sencillos son los **test de mirada preferencial** (test de Teller y Cardiff) (Fig. 1), en los que se

**Figura 1.** Estímulos presentados en los test de Cardiff y Teller. Progresivamente se van mostrando las figuras menos contrastadas y en posiciones cambiantes para observar los movimientos del ojo del niño persiguiendo la figura mientras sigue siendo capaz de verla



le muestran al niño tarjetas con dibujos progresivamente menos contrastados y en posiciones cambiantes. Cuando el niño deja de mirar a la nueva figura que le hemos mostrado, entendemos que ya no está siendo capaz de verla. Esto nos da una orientación de la capacidad visual del niño aunque en sentido estricto no nos da una información de agudeza visual. Estos test son útiles en lactantes y niños preverbales.

A continuación, en nivel de complejidad, tenemos los **optotipos de dibujos** (Fig. 2), como los de Pigassou o Allen, útiles para niños preescolares, hasta los dos o tres años, aproximadamente. Estos optotipos sí nos dan información de agudeza visual, pero están muy vinculados a los conocimientos y cultura del niño: las imágenes de coches, teléfonos y otros objetos que cambian de aspecto en nuestra sociedad rápidamente, no son reconocidos por los niños de hoy en día, pues muchos son test desarrollados hace décadas.

Los **test de la E, C o círculos abiertos**, con orientaciones hacia arriba, abajo o a los lados, dan una mayor finura diagnóstica que los optotipos de dibujos. Exigen que el niño comprenda el mecanismo ("señala con tu mano arriba cuando las patas o la abertura estén hacia arri-

Figura 2. Optotipos de exploración de agudeza visual



ba"... y tienen la limitación de que se puede acertar al azar en un 25% de los casos, pues en general solo incluyen cuatro posibles orientaciones. Son útiles en niños de tres o cuatro años y en aquellos más tímidos, o con menor desarrollo cognitivo y que, aun siendo mayores, no conozcan letras o números.

Los **optotipos de números** (con cuatro o cinco años), o mejor aún los **de letras** (con cinco años en adelante), son los más deseables a utilizar en cuanto el niño los conozca, pues nos dan gran seguridad en cuanto a lo que el niño está viendo y son totalmente repetibles.

La agudeza visual será explorada a la distancia para la que el optotipo esté diseñado y calibrado, en general unos 3 metros para los utilizados en niños más pequeños y 5 o 6 metros para los niños de tres o cuatro años en adelante. Solemos expresar el valor de la agudeza visual en tanto por 1 (0,1=10%, 0,5=50%, 1=100%...) si bien se puede expresar como fracciones (1/2, 2/3, 20/80...) o a través de otras notaciones (sistemas MAR, log-MAR...) de interpretación más compleja.

Siempre que evaluemos agudeza visual es deseable poder hacerlo con cada ojo por separado. Los niños más pequeños pueden no cooperar bien de modo que, si es así, tomaremos visión en binocular, para hacerlo con cada

ojo por separado en cuanto sea posible. Al ocluir un ojo para la exploración de agudeza visual nunca debe emplearse un dedo bloqueando el párpado cerrado pues la visión se verá mermada al desoccluir ese ojo. Ha de ocluirse siempre con la palma de la mano o con un ocluidor comercial (máscara de plástico perforada en un lado) o incluso con un vaso de plástico opaco colocado sobre el ojo que queremos ocluir.

La valoración de agudeza visual puede resultar fatigosa para los niños más pequeños, que pueden perder atención. Por ello, siempre que observemos que el segundo ojo que exploramos tiene peor agudeza, repetiremos la exploración en un segundo tiempo (mejor otro día) comenzando por el ojo que peor vio en la otra ocasión.

Cuando la agudeza visual no es normal para la edad, podemos intentar evaluarla a través de un agujero estenopeico (agujero de pequeño diámetro practicado en cualquier ocluidor, que habitualmente viene como una tapa perforada en los ocluidores comerciales), el cual podemos hacer nosotros mismos practicando un pequeño agujero en una cartulina con un clip o un bolígrafo. La utilidad del agujero estenopeico radica en que puede incrementar la agudeza visual de aquellos pacientes que tienen un defecto de refracción sin ambliopía. Aquellos que no mejoran con estenopeico serán más sospechosos de presentar ambliopía. Dicho de otro modo, si se logra normalizar la agudeza visual al mirar a través de un agujero estenopeico, podemos estar tranquilos pues se trata tan solo de un defecto de visión corregible con unas gafas, en un ojo con correcto desarrollo y no patológico.

## Estereopsis

La utilidad de explorar la estereopsis, es decir, de la capacidad de ver en relieve, radica en que la presencia de la misma indica una coordinación fina y precisa entre uno y otro ojo, y que esta está presente desde fases tempranas del desarrollo. Muchos estrabismos y las ametropías severas pueden condicionar una mala estereopsis. De este modo, aquel niño que presente buena estereopsis nos hará pensar que es poco probable que tenga un problema visual grave.

**Figura 3.** Test de estereopsis

Existen dos tipos de test de estereopsis (Fig. 3): los que precisan para realizarlos de unas gafas (bien polarizadas, bien con color rojo en un ojo y verde en el otro) como el TNO o el Titmus test; y los que se hacen a ojo descubierto como el Lang estereotest. Los primeros dan mayor sensibilidad diagnóstica, pero son más rechazados por los niños pequeños por tener que ponerse las gafas y son algo más complejos de utilizar. Los segundos son algo menos precisos pero son muy rápidos de utilizar y muy aceptados por todos los pacientes, pudiendo usarlo incluso en niños de dos años. Son probablemente estos segundos los más aconsejables para un cribado rápido y universal en una consulta de Pediatría.

## Estrabismo

Desde Atención Primaria, lo deseable es realizar un cribado sin intentar afinar en el tipo concreto de estrabismo, de lo que se encargará el oftalmólogo. Los test que desde Pediatría de Atención Primaria se pueden utilizar son los siguientes:

## Test de Brückner

Consiste en observar el fulgor pupilar; es decir, el reflejo rojo que la retina nos devuelve cuando miramos a los ojos del paciente a través de un oftalmoscopio directo encendido. Es recomendable tener la pupila en la mayor midriasis posible, por lo que procuraremos llevarlo a cabo en una habitación oscura. El objetivo es comparar el fulgor pupilar de uno y otro ojo, considerando patológico el test ante cualquier asimetría en él. Para una mejor comparación es deseable alejarnos un poco del paciente de modo que el círculo de luz del oftalmoscopio englobe a la vez ambos ojos y la comparación entre ambos sea inmediata y simultánea sin tener que cambiar la posición repetidamente de uno a otro ojo y hacer la comparación "de memoria".

Las situaciones que alteran este test son principalmente los grandes estrabismos, las opacidades de medios como las cataratas congénitas y en ocasiones las altas ametropías (la hipermetropía es la más frecuente en los lactantes).

Es un test indicado especialmente en lactantes, para descartar leucocoria (por catarata congénita, retinoblastoma u otras patologías) y para despistar estrabismo ya que a esta edad difícilmente cooperarán para otros test más complejos y precisos.

## Test de Hirschberg

Consiste en iluminar la cara del paciente con una linterna llamando su atención (si no está mirando a la luz, este test y el cover test que luego se comentará, no tienen validez). Observaremos si el reflejo que la linterna produce en las córneas de nuestro paciente está correctamente centrado en ambas pupilas (respuesta normal) o si hay un ojo centrado (ojo fijador) y el otro con el reflejo de la linterna descentrado en la córnea (ojo estrábico). El ojo que no tiene el reflejo centrado en la pupila puede estar desviado hacia dentro (centro de la pupila más nasal que el reflejo, ojo desviado en convergencia) o hacia fuera (centro de la pupila más temporal que el reflejo, ojo desviado en divergencia).

**Figura 4.** Pseudoestrabismo. Ambos pacientes tienen el reflejo corneal centrado en las pupilas (test de Hirschberg normal), indicador de que ambos ojos están fijando (ausencia de estrabismo). La paciente de la izquierda impresiona de endotropía por un epicanto que tapa la esclera nasal del ojo derecho. En el paciente de la izquierda sucede lo mismo con el ojo izquierdo



Este es un test rápido, útil para niños de 1 año o mayores, más sensible que el Brückner y que además permite descartar pseudoestrabismo (Fig. 4) que puede aparecer por posiciones anómalas de los párpados (epicanto, que simula estrabismo convergente al tapar parte de la porción escleral nasal a la córnea) o de las órbitas (hipertelorismo, que simula estrabismo divergente por incremento de la distancia entre ambos ojos). El test de Hirschberg mostrará un reflejo corneal centrado en ambas pupilas y no como en los estrabismos verdaderos.

### Cover test

Este es un test más complejo, de uso habitual por el oftalmólogo. A grandes rasgos, consiste en observar la respuesta de un ojo que estaba desviado en el test de Hirschberg, cuando ocluimos el ojo fijador. Lo que ocurrirá (en la mayoría de las ocasiones) cuando tapamos el ojo fijador, es que el ojo que estaba desviado (reflejo corneal descentrado respecto del centro de la pupila) tomará la fijación inmediatamente para poder seguir mirando a la linterna, colocándose el reflejo corneal en el centro de su pupila.

Si el ojo estaba desviado en convergencia, al ocluir el ojo fijador, el desviado vendrá de nasal al centro, es decir, se moverá "hacia fuera" pues estaba "hacia dentro". La situación inversa sucederá cuando el ojo esté en divergencia (vendrá "hacia dentro" cuando ocluyamos el ojo fijador porque estaba "hacia fuera").

Además, las variantes del cover test pueden también diagnosticar forias, es decir, tendencias a la desviación estrábrica, que en situación normal están controladas por el estímulo de fusión binocular, el cual logra mantener ambos ojos paralelos e impide que el paciente vea doble o que tenga que suprimir la visión de un ojo para no ver doble.

### DESARROLLO VISUAL Y AMBLIOPÍA<sup>1</sup>

La ambliopía consiste en una visión deficiente debida a desarrollo inadecuado de las áreas cerebrales de la visión.

Las etiologías que la motivan son fundamentalmente los estrabismos, las ametropías (astigmatismo, hipermetropía y miopía por orden de importancia como generadoras de ambliopía), los nistagmos y cualquier causa de deprivación visual como una ptosis congénita, una catarata

congénita o un tratamiento ocluser ocular excesivo e inadecuado. La ambliopía puede presentarse en uno o en los dos ojos, y afecta a un 2 a 5% de la población.

La asimetría de un defecto es más probable que genere ambliopía: el tener por ejemplo un ojo emétrope ("graduación 0") y otro con una hipermetropía de +7 dioptrías, que dará una imagen al cerebro muy borrosa y desenfocada; el tener un ojo normal y otro con una catarata congénita que entorpezca severamente la llegada de luz a la retina... van a generar que el cerebro sea incapaz de fusionar y sacar provecho de la visión binocular. De ese modo, el cerebro dará prioridad al desarrollo de las áreas cerebrales correspondientes al ojo sano, que le suministra información útil y precisa, dejando las del ojo con mala visión con un menor desarrollo.

Dado que se trata de un problema de desarrollo cerebral, cuanto más precoz sea el tratamiento, mayor plasticidad neuronal tendrá el paciente y por tanto mayores serán las probabilidades de éxito. Ello también implica que un desencadenante de ambliopía que se presente desde el nacimiento o muy precozmente, causará un daño mayor que uno que se presente cuando el desarrollo visual esté prácticamente concluido y el niño ya tenga una visión adecuada.

Cuando abordamos el tratamiento de la ambliopía en menores de 4 años, el resultado es muy prometedor. Si este se inicia entre los cuatro y los seis años, en general se obtienen resultados buenos o aceptables. Si se demora hasta los siete años o más, los resultados tienden a ser bastante pobres. Por encima de los 10 o 12 años apenas tiene sentido iniciar un tratamiento para la ambliopía. Es por ello que vale la pena insistir enormemente en la detección y tratamiento precoz de la ambliopía pues la visión que el niño no haya ganado antes de los 7-8 años de edad es muy improbable que pueda desarrollarla posteriormente.

### Cribado de ambliopía

Se puede hacer desde el propio nacimiento, preguntando antecedentes familiares (cegueras inexplicadas, ambliopía, estrabismo, grandes ametropías, enfermedades oculares),

con el examen de leucocoria (test de Brückner) y la exploración de la superficie ocular a simple vista para descartar alteraciones estructurales evidentes. Se debe también observar desde la edad neonatal la ausencia de un estrabismo permanente (un estrabismo ocasional es normal en el lactante de hasta 4 a 6 meses), de nistagmo, de ptosis congénita y debe verificarse la respuesta pupilar a la luz (presente desde la semana 30 de gestación).

- En los niños de **más de 4-6 meses**, debe verificarse la ausencia de estrabismo, el parpadeo ante la amenaza visual y la capacidad de fijar la mirada sobre un objeto llamativo en diferentes posiciones de la mirada, examinando ambos ojos por separado mediante la oclusión alterna.
- A los **3-4 años** debe realizarse un examen de agudeza visual, un test de estereopsis y un test de cribado de estrabismo. Debe recordarse que la agudeza visual se gana progresivamente con el desarrollo, de modo que a los dos años no es esperable que el niño vea más de 0,5 por cada ojo, a los cuatro años, se espera una agudeza de aproximadamente 0,7, y a los 6-8 años ya es exigible que vea 1 con cada ojo. Si no cumplen a cada edad con la norma, hay que buscar la presencia de una ambliopía y tratarla cuanto antes.

Además, debemos tener presente que **a cualquier edad** la agudeza visual ha de ser simétrica entre un ojo y otro, de modo que cualquier asimetría mayor de una línea (por ejemplo un ojo 0,6 y otro 0,8) debe hacernos sospechar que el ojo de peor agudeza es ambliope y ha de ser revisado en poco tiempo y derivado al oftalmólogo si no se nivela.

Cualquier edad y cualquier síntoma son adecuados para derivar al paciente al oftalmólogo, sin importar lo pequeño que sea el niño, si hay algo que no se ciña a la normalidad esperable para el momento del desarrollo.

### Tratamiento de la ambliopía

Busca corregir el predominio de un ojo sobre el otro y lograr una imagen retiniana nítida, y se lleva a cabo mediante:

- **Oclusiones** del ojo no ambliope con parche adhesivo sobre la piel, que serán horarias o de día completo en función de la severidad del defecto y de si asocian o no estrabismo u otras patologías. Cuando se busca estabilizar un niño que ya ha recuperado visión de su ambliopía para evitar la recidiva, se pueden llevar a cabo **penalizaciones**, que son métodos que buscan desenfocar un poco el ojo dominante para que no predomine (sobrecorrección hipermetrópica, filtros de desenfoque o lacado del cristal de las gafas del ojo “bueno”).
- Corrección del defecto refractivo del niño (**gafas**).
- **Corrección de la causa** si es posible (estrabismo, ptosis, nistagmo).

## AMETROPIAS

Son los defectos de visión corregibles mediante gafas o lentillas. Revisten importancia por la ambliopía que pueden motivar en los menores de 6-8 años y por el mal rendimiento escolar y la limitación del desempeño social que pueden causar a todas las edades.

### Hipermetropía

Condiciona una peor visión en distancia cercana que lejana. Se asocia a ojos más cortos de lo normal. Es fisiológica al nacimiento y suele aumentar hasta los siete años de edad, tendiendo desde entonces con el crecimiento a su remisión paulatina (mejora con la edad). Es una importante causa de ambliopía. Cuando la hipermetropía es de un grado alto, puede motivar también un tipo de estrabismo convergente, llamado endotropía acomodativa, que no es otra cosa que una respuesta del ojo al desenfoque, consistente en acomodar (es decir, enfocar como cuando vemos de cerca) incluso cuando el ojo está viendo de lejos. Por ello, a la acomodación continua le acompaña la convergencia, como cuando cualquier ojo sano mira de cerca. De este modo, los ojos están en convergencia mirando de lejos, y más aún cuando miran de cerca (dicho coloquialmente, el ojo finge ver de cerca incluso cuando mira de lejos).

### Miopía

Condiciona una peor visión en distancia lejana que cercana. Se asocia a ojos más largos, que se vuelven más largos aún con el crecimiento (empeora con la edad). No se asocia apenas a ambliopía debido, entre otras razones, a que su presencia antes de los seis años es rara y para entonces el desarrollo cerebral visual ya está completado.

### Astigmatismo

Es un defecto consistente en una anormal curvatura del ojo (está achatado, como el globo terráqueo), que condiciona un desenfoque a toda distancia. La mala visión y su aparición precoz condicionan una fuerte asociación a la ambliopía. No tiende, en general, a una excesiva progresión con los años.

## ESTRABISMO<sup>2</sup>

Conocer los tipos principales, estar alerta ante su aparición y ser capaz de detectarlo o descartarlo es de gran importancia para el pediatra pues es un problema frecuente y muy relacionado con la ambliopía.

Conviene tener claros algunos conceptos:

- **Foria**: estrabismo latente, tendencia al estrabismo, habitualmente compensada.
- **Tropía**: estrabismo patente.
- **Ortoforia**: ausencia de foria.
- **Ortotropía**: ausencia de tropía.

Conviene tener presente que muchos estrabismos del niño son asintomáticos y no causan diplopía, a diferencia de los del adulto, que sí la causan. Esto se debe a que el niño es capaz de llevar a cabo supresión (es decir, anulación cerebral de la imagen) del ojo desviado, lo cual si

bien logra evitar la diplopía es a su vez causante de ambliopía por la prolongada ignorancia cerebral del ojo desviado.

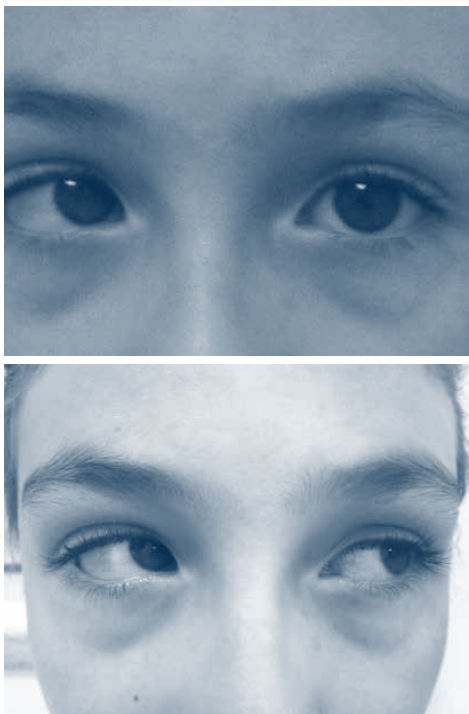Existen fundamentalmente los siguientes tipos de estrabismo (Fig. 5):

### Endotropías (o esotropías)

Son los estrabismos convergentes.

- **Congénita o de inicio precoz:** aparece en los primeros meses de vida, muestra un gran ángulo de desviación, tiene fijación alternante con uno u otro

**Figura 5.** En la primera imagen se aprecia endotropía: el ojo izquierdo fija la mirada mientras que el derecho está desviado en convergencia. En la segunda imagen sea aprecia un estrabismo vertical por hiperfunción de músculo oblicuo inferior del ojo derecho: en la levoversión (mirada a izquierda), al aducir el ojo derecho este se eleva (hipertropía)



ojo y el tratamiento es intervencionista (bien con toxina botulínica por debajo de los tres años o bien con cirugía por encima de los dos). Presentan recidivas tardías frecuentemente y asocian grados importantes de ambliopía.

- **Acomodativa:** debida a un exceso de acomodación (enfoco cercano) que el ojo lleva a cabo para compensar la elevada hipermetropía presente y lograr enfocar las imágenes. El ojo se comporta siempre como si estuviera viendo de cerca, de modo que acomoda y converge como para ver un objeto próximo aún cuando se está mirando de lejos. Su inicio es más tardío que en la congénita, es más benigno, con menor grado de desviación y su tratamiento fundamentalmente consiste en la corrección con gafas del defecto hipermetrópico.

### Exotropías

Son los estrabismos divergentes.

- **Exotropía intermitente:** comienza a lo largo de la primera infancia, cursa con fotofobia y guiños, tiende al empeoramiento progresivo y no genera ambliopía (incluso frecuentemente conservan un grado variable de estereopsis, cosa muy infrecuente en las endotropías). Su tratamiento conservador es limitadamente exitoso, pudiendo requerir cirugía con cierta frecuencia.
- **Insuficiencia de convergencia:** más que una exotropía es una limitación para la convergencia. Puede manifestarse tardíamente, hasta en la adolescencia y cursa con dificultad en la concentración para el estudio y la lectura, fatiga visual y diplopía en visión cercana. Los ejercicios visuales de convergencia son bastante eficaces y es muy raro precisar cirugía.

### Estrabismos verticales

Son complejos, relacionados con trastornos neuromusculares, con parálisis oculomotoras perinatales, con en-



dotropías congénitas, asocian tortícolis (posiciones anómalas de la cabeza) y suelen precisar tratamiento quirúrgico.

## OJO ROJO

Hay que tener presentes algunos datos de alarma, como son el dolor franco, la disminución de visión, la turbidez corneal, y la inyección ciliar o periquerática predominante, pues todos ellos nos orientan más hacia patología corneal o uveal, en general más grave que la conjuntival.

### Conjuntivitis

Puede ser bacteriana (50% de casos), vírica (20%) o alérgica (30%). La etiología puede ser fácilmente orientada en base a algunos datos: en las **bacterianas** la secreción tiende a ser pastosa y verdosa, son generalmente bilaterales y se presentan frecuentemente en brotes escolares; en las **víricas** la secreción es más escasa y amarillenta, más acuosa, cursa con adenopatía preauricular dolorosa, se presenta en brotes familiares y un ojo precede en la clínica frecuentemente al otro; las **alérgicas** cursan con gran prurito bilateral, legaña mucoide blanquecina y filante, y pueden ser estacionales, crónicas o agudas ante la exposición a un alérgeno.

El tratamiento de las de aspecto infeccioso debe comenzarse en general por el lavado con suero fisiológico de toda secreción, instaurando tratamiento antibiótico empírico en colirio (una gota cuatro veces al día durante cinco días) solo si 48 horas después de comenzar los lavados el paciente no tiene aspecto de mejoría. En las conjuntivitis víricas el tratamiento antibiótico tan solo persigue evitar la sobreinfección.

En el tratamiento de las conjuntivitis alérgicas debe procurarse no rebasar el escalón de las medidas generales con lavados con suero frío y los antihistamínicos tópicos en colirio instilados cada 12 horas, reservando los corticoides tópicos de la menor potencia posible y en la pauta más breve posible para los casos más graves y no respondedores a las medidas previas.

### Conjuntivitis neonatal

Se produce en el primer mes de vida, y constituye una entidad específica por los gérmenes potencialmente agresivos y provenientes del canal del parto que pueden motivarla. Cursa con clínica muy profusa, mucha secreción y, en función de los gérmenes que la causen, con rasgos propios, como los de la primoinfección herpética en el caso del *herpesvirus tipo 2*, o gonococemia y posible sepsis en las originadas por *gonococo*. Las debidas a *Chlamydia* son menos aparatosas que las dos previas. Otros gérmenes incluso no provenientes del canal del parto pueden infectar las conjuntivas del niño en el primer mes de vida sin revestir mayor significación.

El principal interés en conocer esta entidad consiste en tenerla presente especialmente en neonatos de embarazos poco controlados, identificar casos potencialmente graves para derivarlos para manejo específico y saber también que –afortunadamente– muchos casos no se deben a gérmenes tan patógenos sino que han sido contagiados azarosamente en el primer mes de vida y que pueden ser manejados, con cautela y vigilancia cercana, con medios más convencionales desde Atención Primaria.

### Uveítis

Son inflamaciones del tracto uveal (iris, cuerpo ciliar y coroides), bastante diferentes de las del adulto. Conviene tener presente que sus síntomas y signos fundamentales son ojo rojo de predominio ciliar o periquerático, dolor ocular, visión borrosa, fotofobia consensual (también al iluminar el ojo sano) y que no es raro que estén ausentes en el niño (especialmente en las formas crónicas) o que no los sepa manifestar.

A diferencia de las uveítis del adulto, tienen etiología definida en la mayoría (un único brote obliga a estudio etiológico), son más frecuentemente bilaterales, tienden más a la cronicidad y a ser asintomáticas. Debe llamarnos la atención la presencia de un ojo rojo sin secreción para orientarnos hacia su diagnóstico, que confirmará el oftalmólogo por la presencia de celularidad inflamatoria en

cámara anterior o cavidad vítrea y los estudios etiológicos irán orientados hacia las enfermedades reumáticas (artritis reumatoide juvenil, espondiloartropatías HLAB27+, sarcoidosis) e infecciosas (herpes virus, citomegalovirus, toxocara y toxoplasma).

El tratamiento ha de ser precoz para evitar secuelas, que son frecuentes a largo plazo por los numerosos rebrotes o por cronificación. Consiste en el uso de ciclopléjicos, corticoides tópicos, perioculares, sistémicos e inmunosupresores como el metotrexato.

### Consideraciones prácticas acerca del tratamiento del ojo rojo

- Cuando varios tratamientos tópicos oculares coinciden, conviene dejar unos diez minutos entre la instilación de uno y otro para permitir la absorción conjuntival del primero.
- Cuando coincide el uso de colirios y pomadas, estas han de ser instiladas en último lugar; pues su presentación más pastosa y la superficie que crean impedirá la absorción de un colirio que sea instilado después.
- Debe procurarse evitarse el contacto del frasco de colirio con el párpado para evitar su contaminación.
- Para instilar colirios es recomendable tirar del párpado inferior hacia abajo para dejar caer una gota en el fórnix conjuntival, mucho menos molesto que la gota cayendo sobre la córnea.
- Una única gota de colirio es cantidad suficiente y sobrante. El resto rebosará o se eliminará por vía lagrimal excretora.
- La absorción sistémica de los colirios no es despreciable y puede ser minimizada comprimiendo el saco lagrimal durante cinco minutos tras la instilación.
- Nunca debe ocluirse un ojo infectado o con sospecha de ello.

### DACRIOISTITIS CONGÉNITA<sup>3</sup>

Es la imperforación uni o bilateral de la válvula que aparece al final del conducto lacrimonasal en su desembocadura en el meato nasal inferior. Ocurre en el 6% de lactantes y en el 90% de ellos mejorará de forma espontánea. Se manifiesta por epífora desde la edad neonatal y asocia conjuntivitis de repetición y legaña crónica.

Su tratamiento ha de ser conservador al menos hasta los 6 a 12 meses de vida mediante masajes de saco lagrimal, que debemos explicar bien a los padres, insistiendo en que den un masaje firme con un dedo en sentido ascendente y descendente, rebasando con el dedo el reborde orbitario nasal hacia el ojo (es muy frecuente observar cómo se llevan a cabo masajes del ala nasal que son obviamente ineficaces ya que ni se acercan al saco lagrimal) y que repitan el procedimiento durante 5 minutos una o varias veces al día.

En torno a los 6 a 12 (o 18) meses de vida, si no remite la epífora, se recomienda llevar a cabo un sondaje de la vía lagrimal, que puede hacerse con o sin anestesia general y que es un procedimiento sencillo, aunque no exento de complicaciones, que resuelve la mayoría de casos.

### LEUCOCORIA

Es la presencia de una pupila blanca como consecuencia de un proceso patológico retropupilar. Su importancia se debe a que todas sus causas suponen una seria amenaza para el desarrollo visual del niño e incluso en algunos casos para su vida. Su presencia debe ser descartada en todo neonato mediante la exploración, auxiliada por el test de Brückner, que nos permitirá observar la asimetría de fulgor pupilar; uno de ellos blanquecino.

Aunque hay múltiples etiologías, como la toxocariasis, la persistencia de vítreo hiperplásico primario, la enfermedad de Coats y otras, vamos a centrarnos en algunas de las más importantes y representativas:

#### Retinoblastoma

Tumor maligno metastatizante y letal característico de los primeros 24 meses de vida, que puede ser uni- o multi-

focal y uni- o bilateral. Su tratamiento logra salvar la vida del paciente en la gran mayoría de casos. Se presenta como una masa blanca de crecimiento en cavidad vítrea a partir de la retina, y es su incremento de tamaño el que lo hace manifestarse como una leucocoria, si bien tiene también otras formas de debut. El tratamiento incluye la radioterapia, la quimioterapia, la enucleación y la fotocoagulación del tumor mediante láser térmico.

### Catarata congénita

La mayoría son idiopáticas (80% de las unilaterales y 60% de las bilaterales), aunque también aparecen vinculadas a enfermedades sistémicas, metabólicas, oculares, a traumatismos, incluyendo el maltrato infantil, infecciones maternas por grupo TORCH y sífilis, o heredarse de forma aislada sin otra enfermedad (30% de las bilaterales). Para su estudio etiológico, en caso de cataratas unilaterales (Fig. 6) es suficiente habitualmente pedir serología de TORCHS; a lo cual se añadirá consulta de genética y pruebas de las diferentes variedades de galactosemia (unas vinculadas a patología sistémica y otras solo ocular) en caso de ser bilaterales.

Las cataratas congénitas afectarán en mayor o menor medida el desarrollo visual del niño en función de su

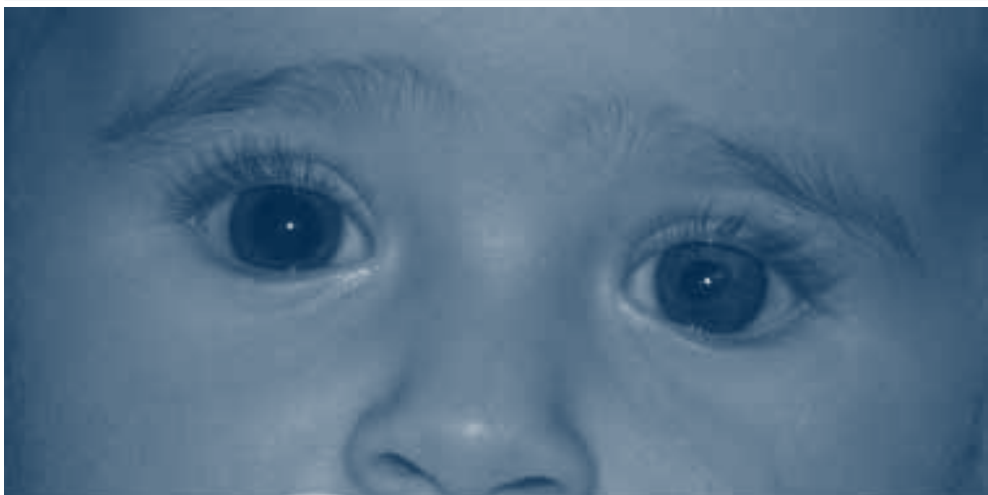opacidad, su diámetro y su ubicación más o menos centrada. De este modo, algunas precisan ser operadas en las primeras semanas de vida, otras en los primeros años y algunas pueden ser seguidas sin tratarse durante décadas.

### Retinopatía de la prematuridad

Es una neovascularización retiniana periférica, asociada a la supresión del estímulo vasogénico retiniano distal periférico por hiperoxia en ambientes de incubadora, seguida de una relativa hipoxia de esa zona de retina periférica cuando el neonato prematuro pasa a respirar aire ambiente. Esta hipoxia tisular intenta ser compensada mediante la generación de nuevos vasos, pero la arquitectura de estos neovasos es muy imperfecta, entran en cavidad vítrea, se retraen y acaban motivando —si no se trata a tiempo— un desprendimiento de retina traccional, que es lo que se visualiza como fulgor pupilar blanquecino, es decir, leucocoria.

El diagnóstico y tratamiento está regido por normas de revisión y manejo del neonato prematuro según su edad gestacional y el estado de desarrollo de su vasculatura retiniana en la exploración, para evitar su progresión a fases avanzadas de enfermedad que conduzcan a la ceguera.

**Figura 6.** Leucocoria. En el ojo izquierdo existe una sinequia posterior [adherencia iridocristaliniana] que deforma la pupila con una catarata congénita paracentral temporal superior, que se aprecia como opacidad blanquecina cristaliniana



## TRAUMATISMOS OCULARES<sup>4</sup>

Ante un traumatismo ocular, la secuencia de actuación es la que sigue:

- **Valorar de forma aproximada la agudeza visual.** Si hay una gran pérdida de visión pensemos en una catarata traumática, luxación cristaliniiana o un desprendimiento de retina.
- **Inspeccionar globo ocular.** Valoraremos la presencia de hemorragias subconjuntivales (aisladamente no tienen importancia), laceraciones de la conjuntiva (tiñen con fluoresceína y si son menores de 5-10 mm no precisan más tratamiento que una pomada anti-biótica), erosiones corneales (tiñen muy bien con fluoresceína), cuerpos extraños (deben extraerse bajo anestesia tópica, con el paciente bien inmóvil, con torundas de algodón o con hemostetas y si son metálicos con una aguja fina (27-30 G) barriendo de arriba abajo con la aguja horizontal y paralela al plano de la cara del paciente), perforaciones oculares (se aprecian bien a través del signo de Seidel: se instila una gota de fluoresceína y se observa cómo esta es lavada de la superficie ocular por el humor acuoso que sale por la herida, como saldría el agua de una botella de plástico a la que hiciéramos un fino corte).
- **Inspección de anejos.** Las laceraciones palpebrales que no afecten al borde libre ni su proximidad y no presenten pérdida de tejido pueden ser suturadas en Atención Primaria con suturas finas (5-6-7/0) reabsorbibles y retirarlas en unos siete días. Debe asimismo palpase el reborde orbitario en busca de escalones o enfisema subcutáneo para descartar la presencia de una fractura.
- **Motilidad ocular intrínseca** (buscando midriasis traumática fija arrefléxica por lesión iridiana contusa) **y extrínseca** (se afectará en las fracturas orbitarias).
- **Examen de fondo de ojo** para descartar la presencia de un desprendimiento de retina, un sangrado intraocular u otra causa que vele la visión del fondo.

Ante una causticación, la primera medida ha de ser el lavado profuso con agua o suero durante no menos de diez minutos, si es posible instilando repetidamente colirio anestésico para facilitar la manipulación.

Cualquier alteración traumática leve de la superficie ocular (cuerpo extraño extraído, erosión corneal, causticación leve...) la trataremos con oclusión suavemente compresiva durante 24 horas, pomada antibiótica tres veces al día durante cinco días y se puede instilar una gota de ciclopentolato (una o dos veces al día) para tratar el dolor; advirtiendo de las alteraciones que este último produce (somnia, congestión, midriasis con fotofobia y limitación de la agudeza visual cercana).

Siempre que alberguemos la duda de si existe una alteración de mayor gravedad o una perforación ocular derivaremos al oftalmólogo de forma inmediata sin instilar ningún colirio más y con una oclusión muy suave sin compresión alguna.

Como signos de alarma, se destacan: agudeza o campo visual marcadamente disminuidos, limitación de la motilidad ocular extrínseca, presencia de un globo ocular deformado, hipotono o enoftalmos (sospecha de perforación) o pérdida de transparencia corneal.

## BIBLIOGRAFÍA

1. Mengual Verdú E, Hueso Abancéns JR. Actualización en oftalmología pediátrica. Badalona: Euromedice Ediciones Médicas; 2003.
2. Perea J. Estrabismos. Toledo: Artes Gráficas Toledo; 2006.
3. Wright KW, Spiegel PH. Oftalmología pediátrica y estrabismo. Madrid: Ediciones Harcourt; 2001.
4. Rhee DJ, Pyfer, MF. Manual de urgencias oftalmológicas. He Wills Eye Hospital. México DF: McGraw-Hill; 2001.