SEMINARIO
Valores analíticos en Pediatría

HIPERTRANSAMINEMIA

Dra. Rosa B. Cortés

Pediatra-Alagón

Subdirección HMI Miguel-Servet

12º curso actualización pediatría AEPap 2015

-Del síntoma a la enfermedad
-Reto diagnóstico

12º curso actualización pediatría AEPap 2015

HIPERTRANSAMINEMIA

- Partimos de un caso clínico que atendemos en la consulta del Centro de Salud (Girona-3)
- Seguimos un algoritmo diagnóstico
- El paciente es remitido al hospital una vez hecho el diagnóstico

12º curso actualización pediatría AEPap 2015

HIPERTRANSAMINEMIA

- Niña de 9 años sin antecedentes de interés
- P 27,5 (P25-50), T 138 (P50-75)
- Motivo de consulta: exantema pruriginoso, de lesiones pápulo-eritematosas de pequeño tamaño, afectando palmas y plantas. No enantema.
- Refiere estar tomando amoxicilina desde hace 9 días por neumonía en LII diagnosticada en hospital de referencia

12º curso actualización pediatría AEPap 2015

Hide Tools

DICOM Info | Config | Reset | Move | Zoom off | Zoom in | Zoom out

tórax PA H
Total Images : 1

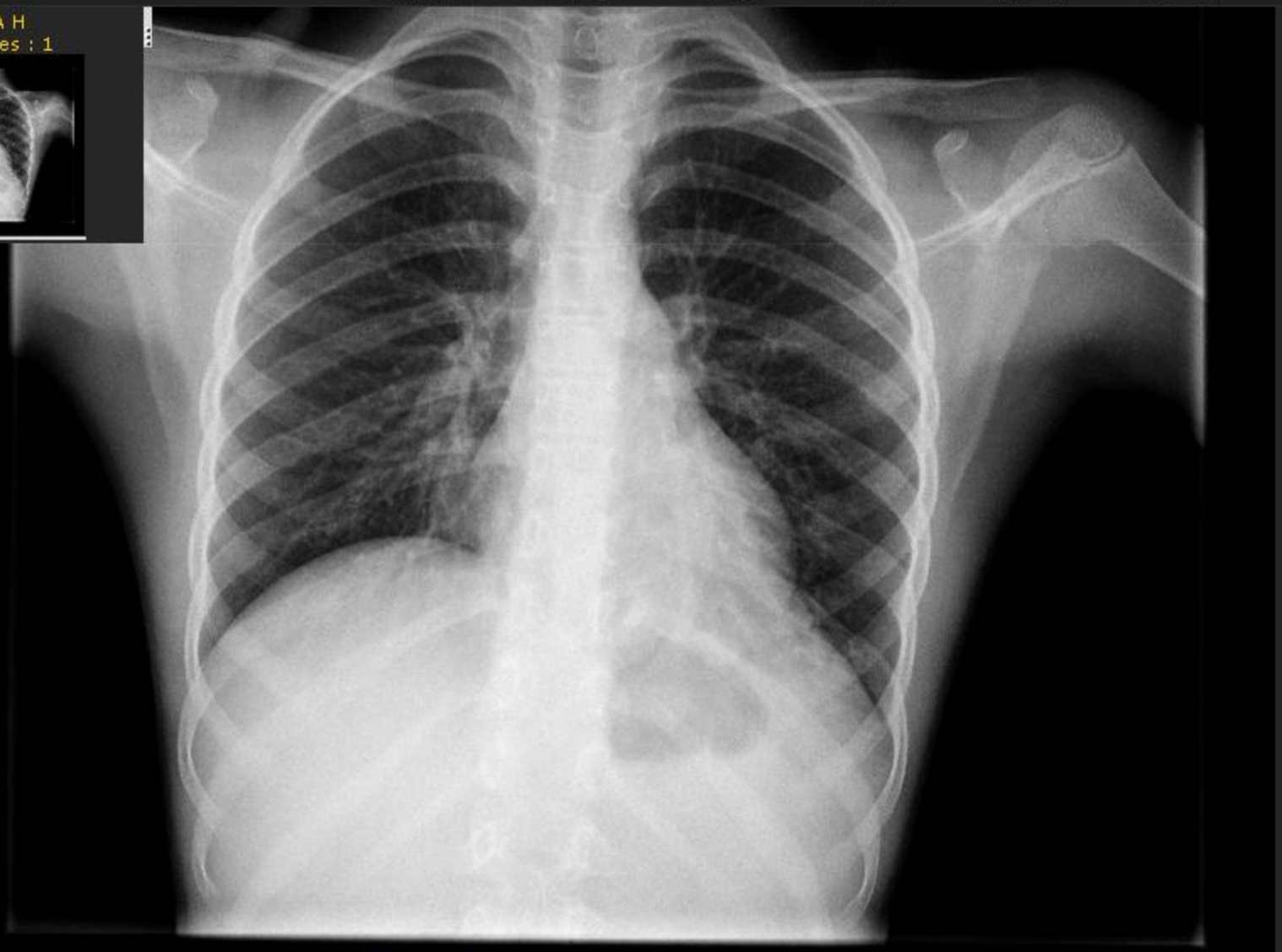

Image 1 of 1

sto

Sitios de confianza

Diagnóstico más probable

1-Alergia medicamentosa

2-Infección por mycoplasma pneumoniae

3-Exantema vírico (mononucleosis ?)

4-Toxicodermia

12º curso actualización pediatría AEPap 2015

Diagnóstico más probable

1-Alergia medicamentosa

2-Infección por mycoplasma pneumoniae

3-Exantema vírico (mononucleosis ?)

4-Toxicodermia

12º curso actualización pediatría AEPap 2015

- Se suspende el antibiótico y se solicita analítica :

  - VGS 31; Hb 14,1; Ht° 41; leucocitos 8.200 (M 9,3 %)
  - <u>Colesterol 238 mg/dl; TG 248 mg/dl; GOT 91;GPT 220; ferritina 445</u>
  - Rast a amoxicilina 0,1
  - Serología IgG e IgM a mycoplasma negativa

12° curso actualización pediatría AEPap 2015

-Descartamos:

-Infección por mycoplasma

-Alergia medicamentosa ?

Diagnóstico más probable:

1-Exantema vírico (Sd. Mononuclear)

2-Toxicodermia

3-Alergia medicamentosa

4-Hepatitis A,B,C

12º curso actualización pediatría AEPap 2015

Diagnóstico más probable:

1-Exantema vírico (Sd. Mononuclear)

2-Toxicodermia

3-Alergia medicamentosa

4-Hepatitis A,B,C

12º curso actualización pediatría AEPap 2015

Analítica de control a los 15 días:

- Leucos 6.300 (L 52,1 %; M 8,9 %); VSG 8; **Ferritina 138**
- Pau Bunnell negativo
- **GOT 130; GPT 363;GGT 310**
- Serología hepatitis A, B y C negativas, serología toxoplasma, CMV, VEB negativas

12º curso actualización pediatría AEPap 2015

Descartado:

-Síndrome mononuclear
-Hepatitis A,B,C
-Toxicodermia?
-Hepatitis viral?

12º curso actualización pediatría AEPap 2015

Nuestra actitud ante un paciente con elevación de las transaminasas será:

1. Hemos de hacer analíticas de control hasta que se normalicen.
2. Si vemos que están descendiendo no hace falta más controles.
3. Si las cifras son bajas (GPT 60-70) probablemente será una virasis y no se han de hacer más controles.
4. Si se confirman persistentemente elevadas,pero a niveles bajos, no es necesario hacer más estudios.
5. Todas las anteriores son ciertas.

12º curso actualización pediatría AEPap 2015

Nuestra actitud ante un paciente con elevación de las transaminasas será:

1. Hemos de hacer analíticas de control hasta que se normalicen.
2. Si vemos que están descendiendo no hace falta más controles.
3. Si las cifras son bajas (GPT 60-70) probablemente será una virasis y no se han de hacer más controles.
4. Si se confirman persistentemente elevadas,pero a niveles bajos, no es necesario hacer más estudios.
5. Todas las anteriores son ciertas.

12º curso actualización pediatría AEPap 2015

PRUEBAS SOLICITADAS AL MES:

- Hemograma
- VSG y ferritina
- Pruebas de coagulación
- Glucemia, proteinas totales,lípidos,bilirrubina
- GOT,GPT, GGT
- CPK
- α-1-antitripsina
- Ceruloplasmina y cupremia
- IgA, IgG,IgM
- TSH
- IgA antitransglutaminasa
- Antc.antinucleares (EIA y IFI), antic.anti-DNA, antc. Anti-LKM
- α -fetoproteina
- Serología a brucela, parvovirus B-19
- Ecografía hepática

12º curso actualización pediatría AEPap 2015

DESTACA:

-Ecografía abdominal: leve esteatosis hepática

- **GOT 228;GPT 483; GGT 257**
- **Ceruloplasmina 3,23 mg/dl (22-58)**
- **Cobre en plasma 43 mcg/dl (80-160)**

12º curso actualización pediatría AEPap 2015

ANTE ESTA ANALÍTICA PENSARIAMOS EN:

1. Enfermedad de Wilson
2. Hepatitis autoinmune
3. Hepatitis viral
4. Cirrosis hepática
5. Obstrucción de la vía biliar con colestasis

12º curso actualización pediatría AEPap 2015

ANTE ESTA ANALÍTICA PENSARIAMOS EN:

1. Enfermedad de Wilson
2. Hepatitis autoinmune
3. Hepatitis viral
4. Cirrosis hepática
5. Obstrucción de la vía biliar con colestasis

12º curso actualización pediatría AEPap 2015



SOSPECHA DE ENFERMEDAD DE WILSON

12º curso actualización pediatría AEPap 2015

Ante la sospecha de enfermedad de Wilson (ceruplasmina y cupremia bajas) la prueba más importante a solicitar es:

1. Cupruria de 24h
2. Estudio oftalmológico para descartar anillo de *Kayser-Fletcher*
3. Anamnesis sobre síntomas neurológicos
4. Biopsia hepática
5. Estudio genético

12º curso actualización pediatría AEPap 2015

Ante la sospecha de enfermedad de Wilson (ceruplasmina y cupremia bajas) la prueba más importante a solicitar es:

1. Cupruria de 24h
2. Estudio oftalmológico para descartar anillo de *Kayser-Fletcher*
3. Anamnesis sobre síntomas neurológicos
4. Biopsia hepática
5. Estudio genético

12º curso actualización pediatría AEPap 2015

PARA COMPLETAR ESTUDIO SE SOLICITA

-Cupruria:170 mcg/24 horas (0-60)

-Con la sospecha de **enfermedad de Wilson**, se envía a la unidad de hepatología pediátrica de hospital de referencia, donde confirman diagnóstico e inician tt° con D-penicilamina

-Estudio oftalmológico: no se aprecia anillo *Kayser-Fletcher*

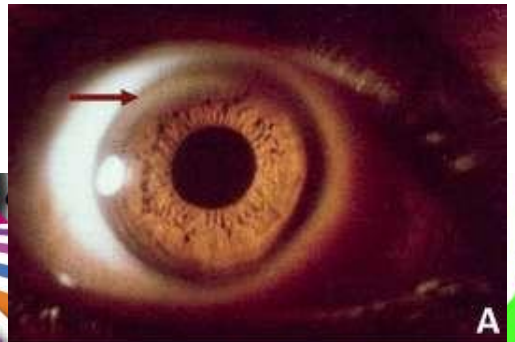

12° curso actualización pediatría AEPap 2015

Las causas más frecuentes de elevación de transaminasas son:

1. Hepatitis víricas
2. Déficit de a-1-antitripsina
3. Hepatitis tóxica o medicamentosa
4. Enfermedades metabólicas
5. Miopatías

12º curso actualización pediatría AEPap 2015

¿Las causas más frecuentes de elevación de transaminasas son?

1. Hepatitis víricas
2. Déficit de a-1-antitripsina
3. Hepatitis tóxica o medicamentosa
4. Enfermedades metabólicas
5. Miopatías

12º curso actualización pediatría AEPap 2015

Transaminasas

-Las transaminasas informan de lesión hepatocelular (permeabilidad de la membrana) o citolisis

-Son enzimas intracelulares que intervienen en reacciones de transaminación

-Las únicas transaminasas con valor clínico son:

AST o GOT: corazón, músculo esquelético, riñones, cerebro, páncreas, pulmón, leucocitos y hematies

ALT o GPT: más específica de daño hepático

12º curso actualización pediatría AEPap 2015

—Rango de normalidad varía según laboratorio, pero lo habitual son cifras < 40U/I

-Confirmación de la elevación. Errores/factores

-Anamnesis detallada y exploración física, aunque a veces la elevación de transaminasas es el único hallazgo de una hepatopatía en un paciente asintomático

-Es necesario un procedimiento ordenado y sistemático para la valoración, evitando estudios innecesarios o desproporcionados

12º curso actualización pediatría AEPap 2015

-No existe correlación entre las cifras de transaminasas y el grado de lesión hepática

-La hipertransaminemia es un indicador sensible, pero poco específico de daño hepático

-<u>En general, en menores de 3 años, la hipertransaminemia es debida a una participación hepática en un proceso no hepático y en el niño mayor suele haber una hepatopatía de base</u>

Estudio de la elevación de transaminasas

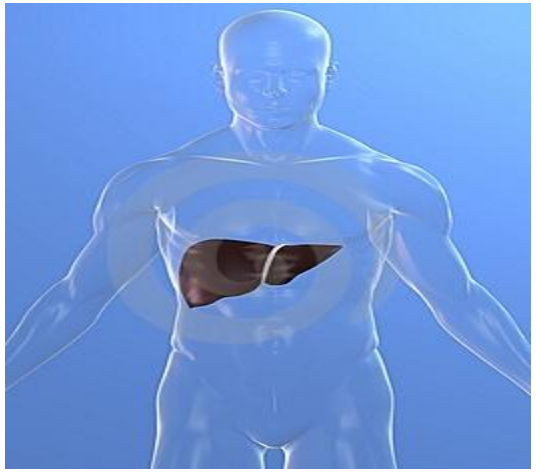

Causas hepáticas:

Hepatitis vírica

Hepatitis por gérmenes infrecuentes

Hepatitis autoinmune

Medicamentosa

Cirrosis

12º curso actualización pediatría AEPap 2015

Estudio de la elevación de transaminasas

Hígado graso-obesidad

Hemocromatosis

Enfermedad de Wilson

Déficit de α-1-antitripsina

Hepatitis isquémica

12º curso actualización pediatría AEPap 2015

Estudio de la elevación de transaminasas

<u>Causas extrahepáticas</u>:

Enfermedad celíaca

ITU

Miopatías

Ejercicio intenso-traumatismos

Fibrosis quística de páncreas

Sarcoidosis

Porfirias

12º curso actualización pediatría AEPap 2015

Elevación de transaminasas

1-4% de población presenta elevación asintomática de transaminasas

Hª clínica + Expl. física + Pruebas complementarias (incluso biopsia)

12º curso actualización pediatría AEPap 2015

¿Cual de estos exámenes complementarios no es necesario en una primera fase de estudio de una elevación de las transaminasas ?

1. Serologia TORCH, EBV, hepatitis A,B,C
2. Hemograma , VSG, glucemia, urea , creatinina, bilirrubina, fosfatasa alcalina,proteinas totales Pruebas de coagulación
3. CPK
4. ANA
5. GPT, GOT y Gamma-GT

12º curso actualización pediatría AEPap 2015

¿Cual de estos exámenes complementarios no es necesario en una primera fase de estudio de una elevación de las transaminasas ?

1. Serologia TORCH, EBV, hepatitis A,B,C
2. Hemograma , VSG, glucemia, urea , creatinina, bilirrubina, fosfatasa alcalina,proteinas totales Pruebas de coagulación
3. CPK
4. ANA
5. GPT, GOT y Gamma-GT

12º curso actualización pediatría AEPap 2015

Elevación de transaminasas

1ª fase de estudio:

Hemograma

Análisis de orina

Bioquímica con glucemia y perfil lipídico

Pruebas de coagulación

Perfil hepático

Bilirrubina

Fosfatasas alcalinas

Serología hepatitis A,B,C, VEB, TORCH

Proteinas totales

Enzimas musculares

12º curso actualización pediatría AEPap 2015

Elevación de transaminasas

2ª fase de estudio:

TSH

Ig A antitransglutaminasa

Estudio del metabolismo del hierro

Ceruloplasmina sérica

Cupremia

Antc. Antinucleares (ANA)

Antc. Antimitocondriales (AMA)

Antc. Antiproteina soluble hepática (anti-LSP)

Antc. Antimembrana hepática (anti-LMA)

Antc. Antimicrosomales anti hígado y riñón (LKM)

12º curso actualización pediatría AEPap 2015

Elevación de transaminasas

A-1-antitripsina

Inmunoglobulinas

Proteinograma

Test del sudor

Cuerpos reductores en orina

Estudio para enfermedades metabólicas

Porfirinas en orina de 24 h

Marcadores tumorales

Ecografía abdominal/pruebas de imagen

BIOPSIA

12º curso actualización pediatría AEPap 2015

Sobre la enfermedad de Wilson es cierto:

1. Es una enfermedad frecuente
2. Comienza con sintomas siempre en la primera década de la vida
3. Todos tienen presente el anillo de Kayser-Fletcher
4. Siempre es necesaria la biopsia hepática para su diagnóstico
5. Se caracteriza por ceruloplasmina disminuida , cupremia baja y cupruria elevada

12º curso actualización pediatría AEPap 2015

Sobre la enfermedad de Wilson es cierto:

1. Es una enfermedad frecuente
2. Comienza con sintomas siempre en la primera década de la vida
3. Todos tienen presente el anillo de Kayser-Fletcher
4. Siempre es necesaria la biopsia hepática para su diagnóstico
5. Se caracteriza por ceruloplasmina disminuida , cupremia baja y cupruria elevada

12° curso actualización pediatría AEPap 2015

Enfermedad de Wilson

-Degeneración hepato-lenticular

Incidencia 1/100.000 - 500.000 RN

-Enfermedad congénita del metabolismo del cobre,AR,gen ATP7B en CR 13

-Acumulación de grandes cantidades de cobre en hígado y cerebro y córnea

-Ceruloplasmina sérica baja, cupremia baja y excreción urinaria de cobre aumentada

-Quelantes del cobre

12º curso actualización pediatría AEPap 2015

Enfermedad de Wilson

-Sin tratamiento se produce la muerte del paciente

-El diagnóstico permite la instauración de tratamiento y el asesoramiento genético

-Clínica: hepatopatía, síntomas neurológicos y psiquiátricos y anillo de *Kayser-Fletcher* en la córne

Patrón de herencia autosómico recesivo

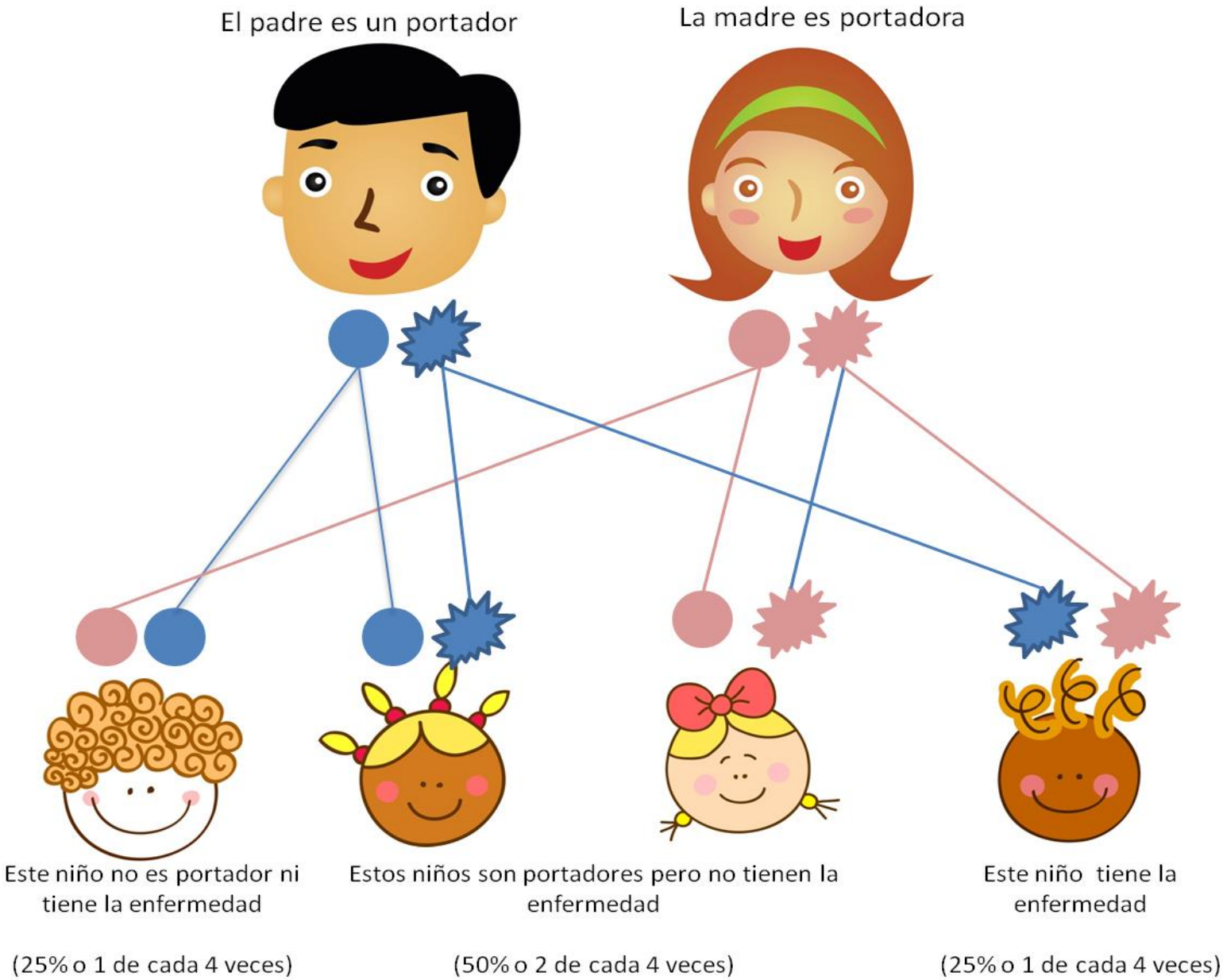

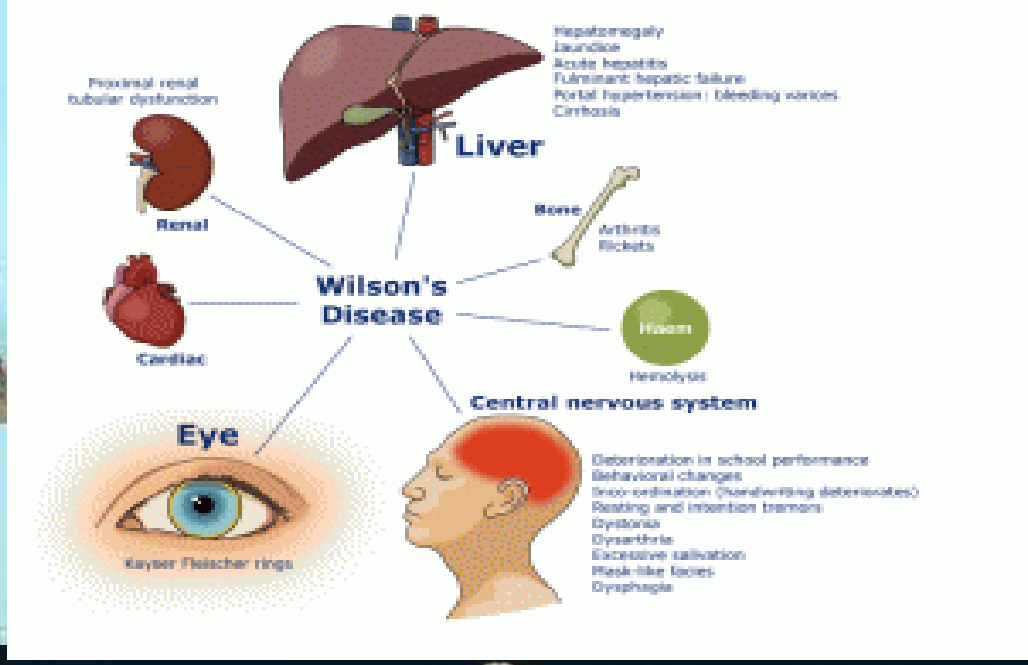

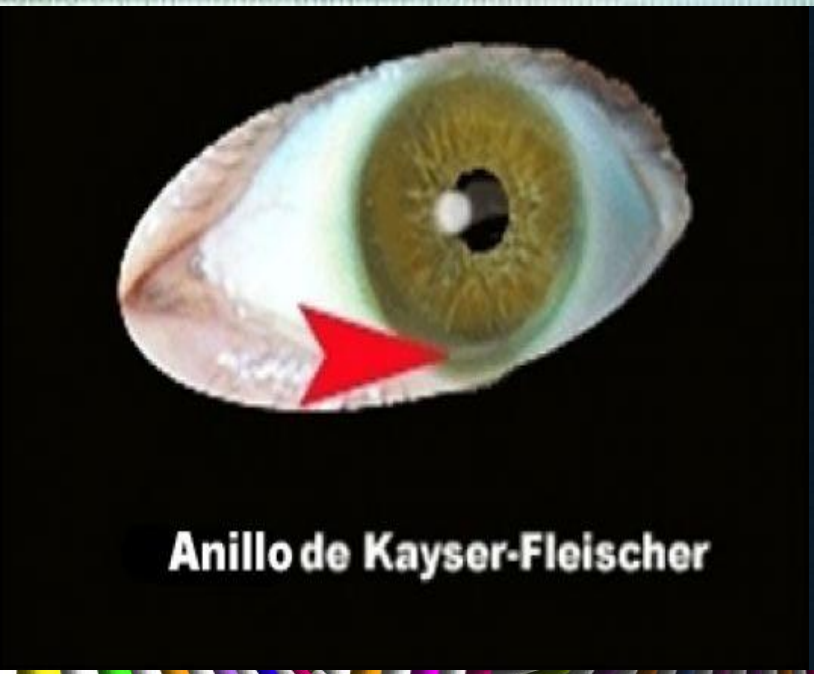

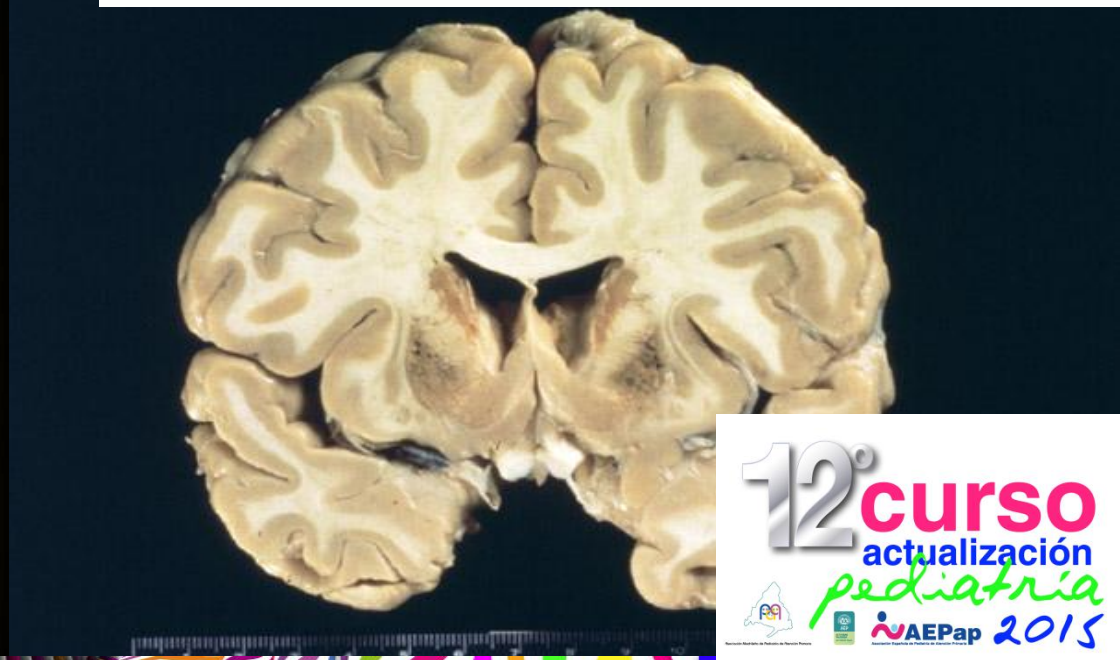

12° curso actualización pediatría AEPap 2015

TABLA I. Manifestaciones clínicas de la enfermedad de Wilson

Hepáticas	Esteatosis, hepatitis, cirrosis, fallo hepático agudo
Neurológicas	Disartria, temblor, discinesia, rigidez, ataxia
Psiquiátricas	Irritabilidad, depresión, déficit cognitivo
Oculares	Anillo de Kayser-Fleischer, cataratas en girasol
Renales	Acidosis tubular renal, nefrolitiasis
Hematológicas	Hemólisis
Osteoarticulares	Osteomalacia, osteoporosis, artralgias

TABLA II. Efectos secundarios de la D penicilamina

- Directos (dependientes de la dosis)
  - Déficit de piridoxina
  - Interferencia con la formación de elastina y colágena (cutis laxa, elastosis *perforans* serpiginosa)
- Inmunológicos
  - Reacción de hipersensibilidad
  - Síndrome nefrótico
  - Miastenia gravis
  - Síndrome de Goodpasture
  - Neuritis óptica
  - Lupus sistémico
  - Pénfigo

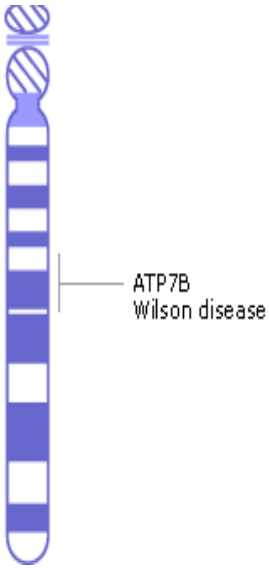

12º curso actualización pediatría AEPap 2015

Conclusiones

-Es necesario un abordaje estructurado y multidisciplinar de la hipertransaminemia en pediatría

-Mantener los controles hasta la identificación de la causa o su total normalización

-Ante una elevación persistente siempre pensar en una posible causa muscular o metabólica

-Enfermedad celíaca

12º curso actualización pediatría AEPap 2015



12° curso actualización pediatría AEPap 2015