# CRISIS EPILEPTICAS EN LA INFANCIA: CASOS CLÍNICOS Y VÍDEOS

MIGUEL A MARTINEZ GRANERO

NEUROPEDIATRA

HOSPITAL UNIVERSITARIO FUNDACION ALCORCON

12º curso actualización pediatría AEPap 2015

# CONCEPTOS Y TERMINOLOGÍA (I)

- TRASTORNO PAROXÍSTICO

  Episodio de aparición generalmente brusca e inesperada y de breve duración

- CRISIS EPILÉPTICA
  - Episodio paroxístico debida a una actividad neuronal excesiva o hipersíncrona
  - Se manifiesta con síntomas motores, sensitivos, sensoriales, autonómicos y/o psíquicos

  - **CRISIS ESPONTÁNEAS O NO PROVOCADAS**

    NO asociadas a proceso agudo
    Relacionadas con la epilepsia

  - **CRISIS AGUDAS SINTOMÁTICAS O PROVOCADAS**

    Aparecen en el curso de un proceso agudo.
    Manifestación de una enfermedad diferente a la epilepsia

12º curso actualización pediatría AEPap 2015

# CONCEPTOS Y TERMINOLOGIA (II)

- CRISIS CEREBRAL NO EPILÉPTICA (TPNE)

  Disfunción cerebral por mecanismos diferentes al de las crisis epilépticas: anóxicos (espasmo del sollozo), hípnicos (terror nocturno), psíquicos (crisis ansiedad) …

- CRISIS CONVULSIVA

  Cualquier crisis con sintomatología motora

- EPILEPSIA

  Caracterizada por crisis epilépticas recurrentes: Dos o más crisis separadas > 24 horas y no provocadas por trastorno agudo

  También se considera tras la primera crisis en un paciente con lesión cerebral epileptógena

- SÍNDROMES EPILÉPTICOS

  Se caracterizan por un conjunto de síntomas y signos, que habitualmente ocurren juntos:

  tipo de crisis, edad de comienzo, pronóstico, características del EEG

12º curso actualización pediatría AEPap 2015

# TRASTORNO PAROXÍSTICO CEREBRAL

## CRISIS CEREBRAL

- **CRISIS EPILÉPTICA**
  - **CRISIS AGUDA SINTOMÁTICA O PROVOCADA**
    - benigna
      - Crisis:
        - -febril
        - -parainfecciosa
    - Potencialmente grave
      - Meningoencefalitis
      - Hemorragia cerebral
      - Alt electolítica
      - Hipoglucemia
      - Intox. / drogas
  - **CRISIS ESPONTÁNEA**
    - ÚNICA
    - RECURRENTE
      - EPILEPSIA
- **CRISIS NO EPILÉPTICA (TPNE)**
  - **ANÓXICA**
  - **HÍPNICA**
  - **OTRAS**

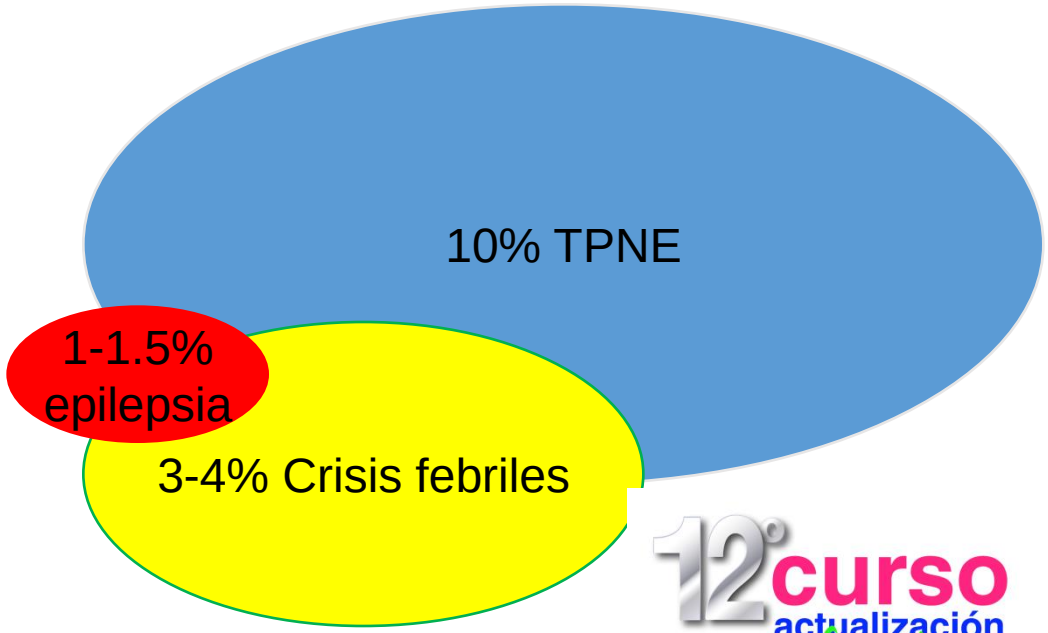


12º curso actualización pediatría AEPap 2015

# VALORACIÓN INICIAL DE UN TRASTORNO PAROXÍSTICO CEREBRAL

# TRASTORNO PAROXISTICO

DIFERENCIAR UNA CRISIS EPILEPTICA DE LA QUE NO LO ES

- Manifestación brusca en forma de…

Alteración del tono

Movimientos anómalos

Pérdida de conciencia

Comportamiento alterado

¿TPNE?

Principal diagnostico diferencial de las crisis epilépticas

Causa frecuente de errores diagnósticos

- Ansiedad para la familia y el niño
- Expl. Compl. innecesarias
- Iatrogenia farmacológica

¿Crisis epiléptica?

Retraso diagnóstico

- Retraso en el estudio etiológico y tratamiento específico de la causa
- Retraso en el tratamiento de las crisis, riesgo de nuevas crisis

# DIAGNOSTICO

Es **fundamentalmente clínico**, basado en una anamnesis detallada

- De testigos presenciales
- Del propio niño
- Lo antes posible, para evitar olvido de detalles

La exploración física suele ser normal en los TPNE y en la mayoría de los niños con crisis epilépticas NO sintomáticas

**EEG**

Esencial para el estudio de epilepsia, pero…

EEG normal no descarta epilepsia

Un EEG anormal no siempre indica patología:
en 3.5-5% de niños pueden encontrarse paroxismos focales o generalizados en el EEG

Alteraciones inespecíficas tras un TPNE hipóxico o migrañoso: enlentecimientos, asimetrías en actividad de fondo …

# DIFERENCIAR UNA CRISIS EPILEPTICA DE LA QUE NO LO ES

## ANAMNESIS

- **Edad**
- **Descripción detallada del episodio**

**CONTEXTO** :

- ✓ Circunstancias en que aparecen
- ✓ Momento del día: nocturnas (hora de la noche), diurnas, al despertar
- ✓ Actividad que estaba realizando
- ✓ Preguntar por enfermedades sistémicas intercurrentes
- ✓ Toma medicación o si ha podido ingerir alguna sustancia tóxica

# Descripción detallada del episodio

**CONDUCTA INMEDIATA ANTERIOR**

- ✓ Sensaciones o síntomas previos (pródromos):
  - ✓ signos sensoriales, autonómicos->*TPNE*
  - ✓ Síntomas/signos focales->*crisis focal*

- ✓ FACTORES PRECIPITANTES:
  - ✓ Dolor, frustración, traumatismo, cambio postural, calor sofocante -> *TPNE*
  - ✓ Estímulos luminosos, auditivos o táctiles inesperados -> *crisis epiléptica refleja*

**CARACTERÍSTICAS DEL EPISODIO:**

- ✓ Signos motores (focales o generalizados, sincronía o asincronía entre ambos hemicuerpos, rítmicos o arrítmicos)
- ✓ Signos sensoriales
- ✓ Alteraciones autonómicas: Pupilas, incontinencia, palidez, vómitos…
- ✓ Signos sensitivos
- ✓ Estado de conciencia
- ✓ Tono de los párpados *(fuertemente cerrados en las crisis psicógenas)*
- ✓ Signos de focalidad neurológica -> *crisis*
- ✓ Final brusco *(mas habitual en TPNE)* o progresivo
- ✓ Duración aproximada

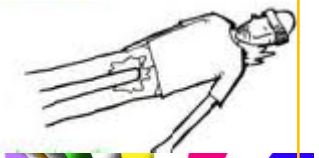

**SINTOMATOLOGÍA POSTERIOR**:

- ✓ Recuperación inmediata completa o bien progresiva
- ✓ Somnolencia, desorientación
- ✓ Amnesia del episodio
- ✓ Dificultad inicial para comunicarse verbalmente
- ✓ Signos neurológicos focales *(paresia de Todd, disartria…*

# DIFERENCIAR UNA CRISIS EPILEPTICA DE LA QUE NO LO ES.

**ANAMNESIS**

- Antecedentes personales:
  - Desarrollo psicomotor
  - Crisis previas. Tratamientos

- Hª familiar: epilepsia, síncopes, cardiopatías etc.

**A TENER EN CUENTA**

En los casos dudosos, la grabación de los episodios puede facilitar el diagnóstico



La pérdida de conocimiento o desconexión del medio, los movimientos involuntarios, la incontinencia de esfínteres o la somnolencia posterior pueden estar presentes en los TPNE

# IDENTIFICACION DEL TIPO DE CRISIS

# Crisis epilépticas generalizadas

**Crisis tónicas:** contracciones musculares mantenida (segundos a minutos), generalmente simétricas y bilaterales, que causan caída. Pueden seguirse de clonías (crisis tónico-clónica).

**Crisis clónicas:** contraccion/relajación musculares repetidas con cierto componente rítmico.
Disminución progresiva de intensidad y frecuencia al remitir

**CTCG:**
-síntomas autonómicos prominentes: cianosis, apnea, aumento de FC y TA
-Se puede producir mordedura de lengua e incontinencia
- frecuente estupor postcritico de minutos

# Crisis epilépticas generalizadas

**Crisis atónicas:**
pérdida súbita de tono que puede afectar a cabeza, tronco o extremidades y, frecuentemente, causa caída.

**Crisis mioclónicas:**
- sacudidas musculares bilaterales y simétricas, súbitas y breves (<100 mseg), que causan desplazamiento, sin alteración de la conciencia
- mas frecuentes en MMSS (se les caen las cosas)
- suelen ser frecuentes en el día, sobre todo al despertar
- pueden provocar caída si afectan a MMII

**Crisis de ausencias:**
- desconexiones de inicio súbito, con detención de la actividad, 5-15 segundos
- no se pierde el tono muscular, puede asociar fenómenos motores discretos, como parpadeos o elevación de la mirada.
- ceden bruscamente, recuperando la actividad previa, sin conciencia del episodio (pueden sospechar al notar una interrupción en su actividad).
- Ausencias atípicas:inicio y final menos brusco, más prolongadas, con confusión posterior

# Crisis epilépticas inclasificables

**Espasmos epilépticos:**
- contracciones bruscas y breves, con movimiento de flexión o extensión del cuello, abducción o aducción de miembros superiores, flexion o extensión de MMII, de inicio y final brusco
- se repiten habitualmente en salvas.
- característicos del Sd West

**Crisis sutiles del RN y lactante pequeño:**
mirada fija, giros oculares, desviación tónica de la mirada, movimientos orobucales masticatorios o de chupeteo, movs alternantes (pedaleo, boxeo)…

# Crisis epilépticas focales

**C Focales simples (CFS)**

- Conciencia conservada
- ***Aura***: la crisis simple que precede a una crisis focal compleja o generalizada (ej parestesias…).

**C Focales complejas (CFC)**

- Alteración del nivel de conciencia
  - alteración de la memoria: el paciente no recuerda haber tenido una crisis o lo que ocurrió durante ella
  - Alteración en la orientación/atención: desorientado en persona, lugar o tiempo y no es capaz de seguir los estímulos
  - Alteración del lenguaje más una de las anteriores
- Son frecuentes los ***automatismos***: movimientos estereotipados como chupeteo, frotamiento de manos, pedaleo...
- La recuperación es gradual con confusión y amnesia del episodio.

# Crisis epilépticas focales

Manifestaciones clínicas variables, relacionados con las funciones del área cortical donde se originan.

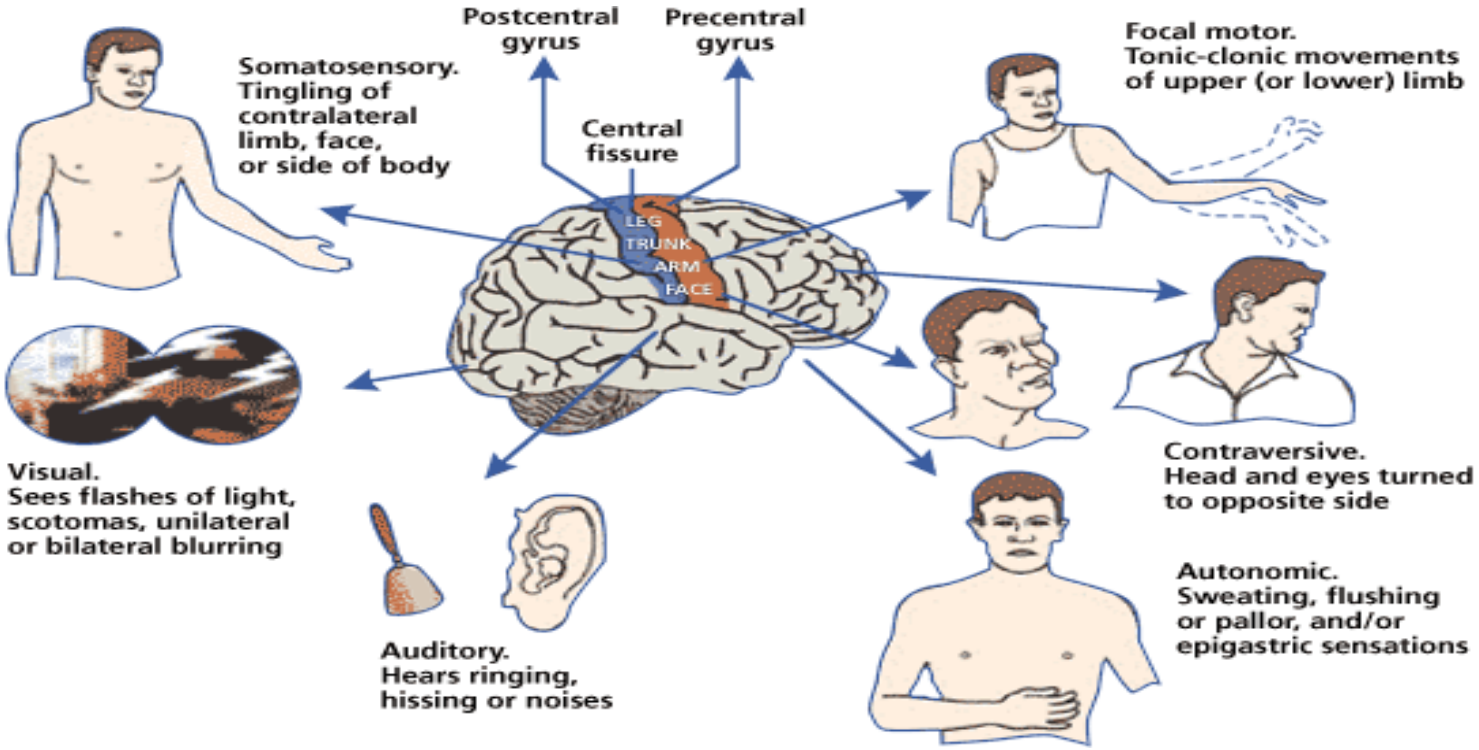


**Crisis focales de difícil reconocimiento:**

-**autonómicas:** palpitaciones, arritmia, hambre, sensación epigástrica… (suelen formar parte de crisis con otra semiología)

-**Vertiginosas**

-**Afásicas**

-**Gelásticas:** risa inmotivada

-**Hipermotoras:** actividad motora compleja y estereotipada, vocalizaciones y cambios autonómicos

# TPNE QUE PUEDEN PARECER CRISIS EPILEPTICAS

# TPNE más frecuentes: clasificación por edades

- RN-2 m
  - Temblor del RN
  - Mioclono benigno neonatal del sueño
- <3 años
  - Espasmo del sollozo
  - Sincopes febriles
  - Autogratificación (niñas)
  - Mioclonias benignas del lactante
  - Mioclonias del sueño
  - Tortícolis paroxístico
  - Ritmias motoras del sueño
- 3-6 años
  - Vértigo paroxístico benigno
  - Terrores nocturnos
- 6-12 años
  - Sincopes
  - Crisis de pánico
  - Pesadillas, sonambulismo
  - Tics
- Adolescencia
  - Sincopes
  - Crisis de hiperventilación
  - Pseudocrisis
  - Migraña

# Espasmos del sollozo

- Desde los 6 meses, desaparecen a los 3-5 años.
- Alt. de la regulación autonómica central con respuestas involuntarias ante estímulos adversos
- Tipo cianótico: por frustración o por enojo, el niño interrumpe el llanto con una apnea en espiración, con cianosis
- Tipo pálido: inducidos por traumatismos banales o por situaciones que producen sorpresa, se pone pálido, pierde la conciencia.

Clínica:

- recuperación rápida y completa
- si se prolonga, perdida de conciencia, hipertonía y sacudidas clónicas, recuperación lenta con somnolencia

DDF con epilepsia →

- Evento desencadenante (anamnesis detallada).
- Pueden confundirse cuando:
  - la fase inicial de llanto es poco evidente o se inician directamente con apnea
  - o solo se ha presenciado el fenómeno convulsivo

# Autogratificación

- Lactantes niñas desde los 6 meses
- Movimientos rítmicos de frotamiento o presión de los genitales con los muslos  cruzados o contra un objeto
- Seguido de congestión facial, rigidez de tronco, temblor, mirada perdida, sudoración
- Posterior relajación muscular y tendencia al sueño
- Suelen desaparecer antes de la edad escolar.

Cede al distraer a la niña o cambiar la posición.

# Mioclonías benignas del lactante

- Inicio de 4-6 meses
- En vigilia
- Sacudidas bruscas, con flexión de la cabeza y extensión/abducción de los brazos, en salvas, simulando un espasmo epiléptico
- Desaparecen en pocos meses
- DDF: Sd West (EEG normal, no deterioro neurológico)

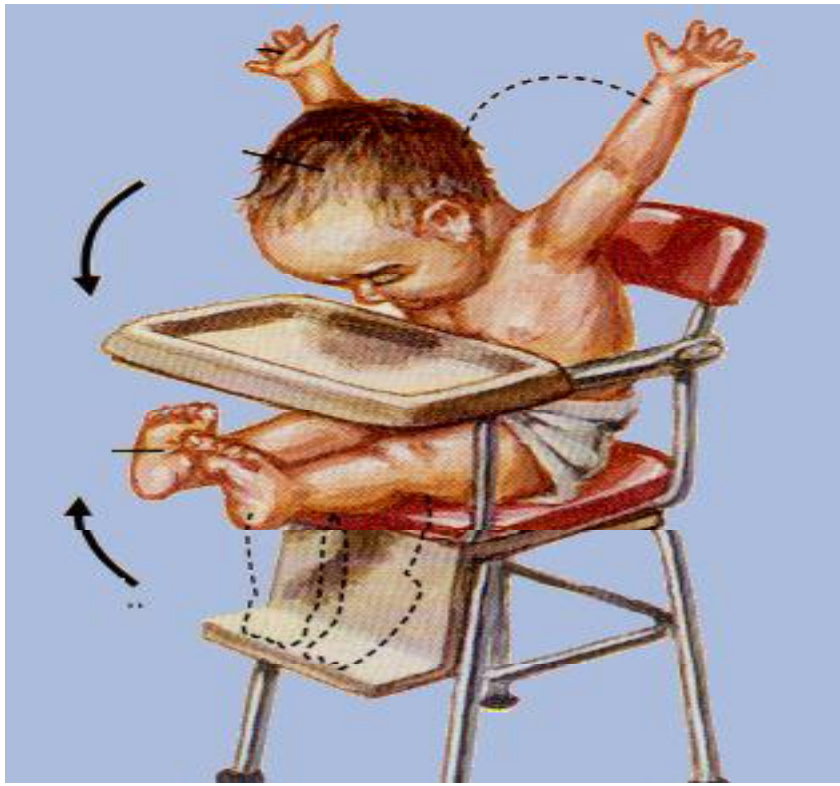

Necesario realizar EEG para descartar epilepsia

# Estremecimientos

- Lactantes y niños pequeños
- Detención de actividad breve seguido de sacudidas de tronco y cabeza similares a un escalofrío.
- Frecuentes a lo largo del día
- Aumentan en situaciones de emoción, estrés, frustración o rabia

# TORTICOLIS PAROXISTICO BENIGNO

- Se inician en el lactante y desaparecen antes de los 5 años (2º-3er año).
- Clínica:
  - Desviación de cuello no dolorosa
  - A veces torsión de tronco, vómitos, inestabilidad…
  - Nivel de conciencia normal
  - Duración de minutos a días

En el primer episodio, descartar patología orgánica de fosa posterior

# Síncopes neurogénicos o vasovagales

- Clínica
  - Factor desencadenante (dolor, vision u olores desagradables, cambio postural…)
  - Síntomas premonitorios: visión borrosa, acúfenos, nauseas, vertigo…
  - Perdida de conciencia
  - Palidez, sudoración, frialdad cutánea
  - Recuperación inmediata con síntomas vagales

Síncope convulsivo: si duración de la hipoxia mayor de 15 segundos: hipertonía o sacudidas clónicas, pérdida de control de esfinteres, mordedura de lengua (punta) y recuperación más lenta

Factores desencadenantes y síntomas premonitorios diferentes a los de las epilepsias

# Diferencias entre síncope y crisis epiléptica

| | SÍNCOPE | CRISIS |
|---|---|---|
| Desencadenante | Habitual: paso a bipedestación, calor, dolor, visión desagradable… | Infrecuente: epilepsias reflejas, estimulación luminosa… |
| Postura en que aparece | Bipedestación | Cualquiera |
| Pródromos | Mareo, sudoración, visión borrosa o en túnel, audición de voces lejanas… | Aura variable según epilepsia |
| Pérdida de conciencia | Gradual | Brusca |
| Color | Pálido | Cianótico |
| Frecuencia cardiaca | Bradicardia | Taquicardia |
| Tensión arterial | Baja | Alta |
| Tono y actividad muscular | Hipotonía (hipertonía posterior en síncope convulsivo) | Hipertonía, clonías |
| Relajación de esfínteres | Posible | Frecuente |
| Postcrisis | Ausente (breve somnolencia tras síncope convulsivo) | Habitual |

# Migraña

- Algunas veces la migraña se manifiesta con sintomatología que semeja crisis epilépticas:
  - Aura con sintomatología sensitiva, del lenguaje o motora
  - Puede presentarse el aura sin cefalea posterior

- *Migraña confusional*: Aura consistente en agitación, confusión, desorientación de minutos a horas de duración
- *Migraña hemipléjica*: parálisis transitoria de un hemicuerpo
- *Migraña con aura visual compleja*: ilusiones visuales (síndrome de Alicia en el país de las maravillas)
- *Migraña basilar*: disfunción troncoencefálica: acúfenos, disartria, ataxia, vértigo

Sospechar si hay antecedentes familiares de migraña con semiología similar, o cuando ha tenido episodios previos de migraña típica.
La duración suele ser mayor (minutos a horas) que las crisis epilépticas (segundos)

# Crisis de pánico

- Estado de ansiedad con
  - Miedo extremo
  - Sudoración, temblor, palpitaciones, sensación de ahogo, opresión torácica
  - *Puede haber disminución de conciencia, pérdida de control de esfínteres*
- Son pacientes con trastorno de ansiedad o fobias
- Factor desencadenante: exposición al factor estresante o fóbico:
  - Colegio
  - Animal
  - Alejamiento de los padres …

DDF con crisis focales con sintomatología afectiva: factor desencadenante, recuerdo del episodio

# Crisis de hiperventilación psicógena

- Adolescentes,  sexo femenino
- Clínica
  - Respiraciones rápidas e irregulares, dolor precordial, palpitaciones, cefalea
  - *parestesias en manos, tetania*
- Provocado por una hiperventilación, a veces encubierta, tras un desencadenante (frustración, discusión…)
- Beneficio secundario

DDF con crisis epilépticas:
factor desencadenante y beneficio secundario

# Pseudocrisis, tr. conversivo/simulación

- Tiene un "modelo epiléptico" al que imitar
- Pueden asociarse crisis reales (en epilépticos)
- Episodios de semiología similar a las crisis epilépticas

DDF difícil → VideoEEG

Son más habituales otros síntomas: diplopia, disminución de agudeza visual, tr. de coordinación, alt. del equilibrio, parálisis

¿ Qué nos puede hacer sospechar una crisis psicógena?

- Algunas características diferentes de los paroxismos:
  - Movimientos rítmicos pero asíncronos entre ambos hemicuerpos, a veces muy teatrales.
  - Resistencia a la apertura palpebral
  - De día y en presencia de testigos
  - No se autolesionan
  - Responden a la sugestión
- Simuladas o inconscientemente, pero siempre hay un beneficio secundario

| | CRISIS EPILEPTICAS GENERALIZADAS | CRISIS PSICOGENAS |
|---|---|---|
| Edad de inicio | Cualquiera | Pre/adolescentes |
| Desencadenantes/ámbito | Raros ( en epilepsias reflejas, estímulos luminosos…) | Carga emocional: estrés, frustracion… |
| Se inducen por sugestión | No | Si |
| Durante el sueño | Frecuente | Excepcional |
| Ganancia secundaria | No | Si |
| Presencia de testigos | Indiferente | Siempre |
| Duracion | Casi siempre menos de 5 minutos | Más prolongada |
| Inicio | Rápido, progresivo | Gradual |
| Actividad motora | Ritmicos, se lentifican progresivamente | Fluctuante, arrítmica, lateralización cefálica alternante |
| Movimientos pélvicos | No | Si, basculación |
| Rotacion de los ojos | Excepcional | Frecuentes |
| Nivel de conciencia | Disminuida | Conservada o fluctuante |
| Respuesta a estímulos dolorosos | No | Si |
| Vocalizaciones | Guturales | Intermitentes, contenido emocional, gritos |
| Cianosis | Frecuente | No |
| Enuresis | Frecuente | Excepcional |
| Resistencia a apertura ocular | No (ojos abiertos) | Habitual |
| Resistencia a inmovilización | No | Habitual |
| Protección con las manos | No | Habitual (ante sonda nasogàstrica…) |
| Mordedura | Posible (lateral de la lengua, mejillas) | Excepcional (punta de la lengua, labios) |
| Heridas durante la caída | Posibles | No (se protegen en la caída) |
| Finalización | Rápida | Gradual |

# PARASOMNIAS: TRASTORNOS EN LA ACTIVACION DEL SNC

- Ocurren en la primera mitad del sueño (III y IV NREM)
- Comienzan en la niñez y desaparecen en la adolescencia.
- Predisposición familiar
- Favorecidos por fatiga, tensión emocional, fiebre

Despertar confusional

Terrores nocturnos

Sonambulismo

Diagnóstico clínico

Raramente precisan estudios vídeo-EEG o polisomnografía.

# Movimientos periódicos de las piernas durante el sueño

- Movimientos involuntarios y repetitivos del MMII: extensión del primer dedo y dorsiflexión del tobillo, a menudo asociada a una flexión de rodilla y cadera
- No asocian disestesia desagradable (a diferencia del sd de piernas inquietas)
- Unilaterales o bilaterales y se presentan en intervalos de 20-40 seg.
- Pueden asociarse a ferropenia.

# MOVIMIENTOS RITMICOS DEL SUEÑO

- Movimientos o conductas repetitivos, que se asocian a la transición vigilia-sueño y se mantienen durante el sueño superficial.
  - Body-rocking: balanceos del tronco "a cuatro patas"
  - Head-rolling: balanceos laterales de cabeza
- Ritmo de 1 golpe/seg
- Suelen ser suaves y esporádicos
- En ocasiones (4%) son muy frecuentes o tan violentos que despiertan a los padres y el niño puede lesionarse.

- Se inician entre los 6 y 12 m .y desaparecen antes de los 3-4 a.
- Si persisten en mayores de 6 años pueden asociarse a psicopatología (retraso mental, autismo, déficits sensoriales, carencias afectivas, depresión …)

# MIOCLONIAS DEL SUEÑO

- Contracción muscular repentina, generalizada o mas frecuentemente de músculos de EEII, muy breve, durante el sueño
- Generalmente únicas
- El niño en general no es consciente de los episodios, pero en ocasiones se acompaña de sensación de caída, que le puede despertar y acompañarse de un grito.
- Ocurren a cualquier edad
- Predisposición familiar

# MIOCLONO NEONATAL BENIGNO DEL SUEÑO

- Mioclonías que se repiten en salvas, generalizadas o focales, arrítmicas
- Duración de pocos minutos hasta varias horas
- Pueden desencadenarse por estímulos auditivos o táctiles
- No ceden con la sujeción
- Ceden inmediatamente al despertar.
- Aparecen el la primera o segunda semana de vida y desaparecen antes de los 5-6 meses.

Se diferencia de las mioclonías epilépticas en que ceden inmediatamente al despertar al niño y nunca aparecen en vigilia.
Se debe realizar EEG

# TPNE sintomáticos

- *Automatismos motores neonatales.*
  - Difíciles de diferencias de crisis reales
  - Ocurren en niños con encefalopatías
- *Spasmus nutans:*
  - Inicio 6-12 meses.
  - Nistagmo, movimientos de cabeceo e inclinación lateral de cabeza
  - Generalmente benigno y autolimitado, puede asociarse a patología de fosa posterior (tumores).

- *Sd Sandifer:*
  - Lactantes con episodios de tortícolis y posturas distónicas u opistótonos tras la ingesta
  - Se asocia a RGE y esofagitis
- *Opsoclonus*
  - *Movimientos oculares rápidos, asíncronos, caóticos (ojos danzantes)*
  - *Pueden asociarse a neuroblastoma.*
- *Discinesias agudas por fármacos:* metoclopramida, neurolépticos…

# TPNE: resumen de manejo

- El diagnóstico está basado en la historia clínica
- *Pérdida de conciencia, movimientos involuntarios o incontinencia de esfínteres pueden estar presentes en los TPNE*
- Cuando el diagnóstico es seguro se deben evitar exámenes complementarios
- En casos de diagnóstico difícil la prueba de elección es la monitorización video-EEG y en los TPNE relacionados con el sueño, el EEG de sueño.

# VALORACION INICIAL DE UNA CRISIS EPILEPTICA

# VALORACION INICIAL DE UNA CRISIS EPILEPTICA

PRIMERA CRISIS EPILEPTICA

?

Crisis no provocada

Crisis aguda sintomática

benigna

Crisis febril

Crisis parainfecciosa

Potencialmente grave

Meningoencefalitis

Hemorragia cerebral

Alt electrolitica

Hipoglucemia

Intox. / drogas

## CRISIS AGUDAS SINTOMATICAS O ACCIDENTALES

- Tienen una clara relación temporal con un determinado trastorno sistémico o cerebral agudo.
- Crisis de tipo convulsivo y casi siempre generalizadas.
- No se caracterizan por una tendencia a la recurrencia, una vez corregido el factor precipitante.
- Posibilidad de actuar sobre el factor desencadenante
- No necesitan medicación antiepiléptica a largo plazo (aunque pueden precisarla en el momento agudo).

# CRISIS AGUDAS SINTOMATICAS O ACCIDENTALES

Se acompañan de otros signos y síntomas propios de la enfermedad causante

anamnesis y exploración física completas

no centrarse únicamente en el aspecto neurológico

**SOSPECHAR SI…**

Contexto febril

Antecedente traumático. Indicado TAC urgente

Vómitos, diarrea, deshidratación o disminución del nivel de conciencia: alt. metabólicas, electrolíticas o intoxicaciones

# CRISIS AGUDAS SINTOMATICAS O ACCIDENTALES

- Crisis febriles
- C. afebriles asociadas a infecciones leves (parainfecciosas)

- TCE (accidental y no accidental)
- Metabólicas:
  - Hipoglucemia
  - Alteración ionicas: hipocalcemia, hiponatremia, SHU…
- Infección SNC: meningitis, encefalitis
- Hipoxia-isquemia aguda: semi-ahogamientos…
- Intoxicaciones: fármacos y drogas de abuso
- ACVA: ictus, hemorragias, trombosis senovenosas…
- Otros

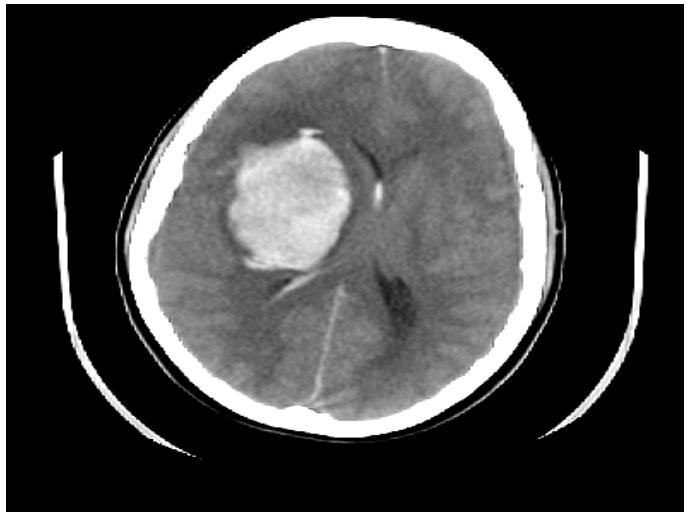

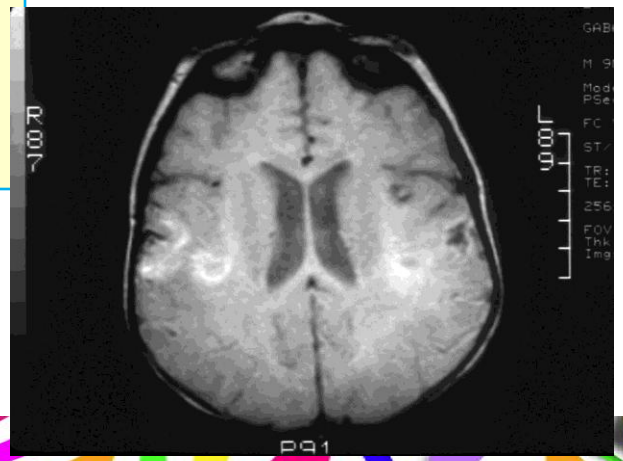

# Crisis febriles

- Convulsión asociada a fiebre, en ausencia de infección del SNC, en niños de 6 meses a 5 años sin antecedente de convulsiones afebriles.

- Incidencia: 3-4% en menores de 5 años. Máx. incidencia entre 18 meses y 2 años

- Pronóstico
  - Riesgo de recurrencia: 33% tras la primera, 50% tras la 2ª.
  - Riesgo de epilepsia ligeramente superior al de la población general: 3-5% (frente a 0.5-1%)
  - Riesgo de mortalidad prácticamente nulo

- Síncope febril:
  - hipotonía brusca con disminución de conciencia breve
  - sin postcrisis
  - sin rigidez ni clonías,
  - puede asociar temblores.
  - más frecuente en lactantes pequeños

- Delirio febril:
  - agitación, alucinaciones visuales, lenguaje incoherente
  - coincidiendo con fiebre elevada
  - sin alteración del tono ni movimientos anómalos ni pérdida de conciencia (recuerdo vago de lo ocurrido)
  - en mayores de 2 años

DDF

# Criterios de Punción Lumbar en convulsiones febriles

- Signos o síntomas sugestivos de meningitis
- Presencia de focalidad neurológica (antes hacer TAC)
- Estado postictal prolongado, no recuperación adecuada de nivel de conciencia
- Menores de 12 meses y considerar entre 12-18 meses (los signos típicos de meningitis pueden estar ausentes)
- Niños que reciben tratamiento antibiótico (meningitis "decapitada")

- En el coma la rigidez de nuca puede estar ausente
- El tratamiento antibiótico previo dificulta el diagnostico de una meningitis (< sintomatología, < alt. LCR, negativiza cultivos)
- La normalidad del LCR no descarta completamente una encefalitis: vigilar la recuperación del nivel de conciencia

# Criterios de derivación a consultas de neuropediatría en CF

- Edades atípicas o extremas (< 12 meses o > 5 años)
- Crisis febriles complejas (focales…)
- Alteraciones neurológicas previas: retraso de desarrollo…

- Antecedentes familiares de epilepsia ?
- Más de 3 CF ?

# Asesoramiento a los padres

- No causan daño cerebral
- No es una epilepsia y el riesgo de desarrollar epilepsia es muy bajo
- Existe el riesgo de que se produzcan nuevas CF, incluso en las horas siguientes
- Aunque tenga crisis febriles repetidas la evolución probablemente seguirá siendo benigna
- Con la edad se hacen mas improbables, sobre todo a partir de los 3-4 años
- Deben hacer vida normal. El niño debe dormir en su cama o cuna, que no son lugares de riesgo en caso de una crisis

Si se repite:

- Mantener la calma
- Colocar en decúbito lateral
- No introducir nada en la boca
- Diazepam rectal o Midazolam bucal si no cede en 2 minutos
- Si no cede en 10 minutos, trasladar al hospital

# Crisis parainfecciosas

- Asociadas a procesos infecciosos banales: GEA, infecciones respiratorias…
- No coinciden con pico febril
- En niños de 6 meses a 4 años
- En el 2º-3er día de evolución del proceso infeccioso (desde el día previo hasta 7 días después).
- Ausencia de alteraciones hidroelectrolíticas o deshidratación.
- Crisis convulsivas tónico-clónicas generalizadas o focales,
- Con frecuencia recurren y se agrupan en las horas siguientes: derivar a hospital
- No requieren tratamiento antiepiléptico.

# CRISIS EPILEPTICAS QUE PUEDEN SIMULAR UN TPNE

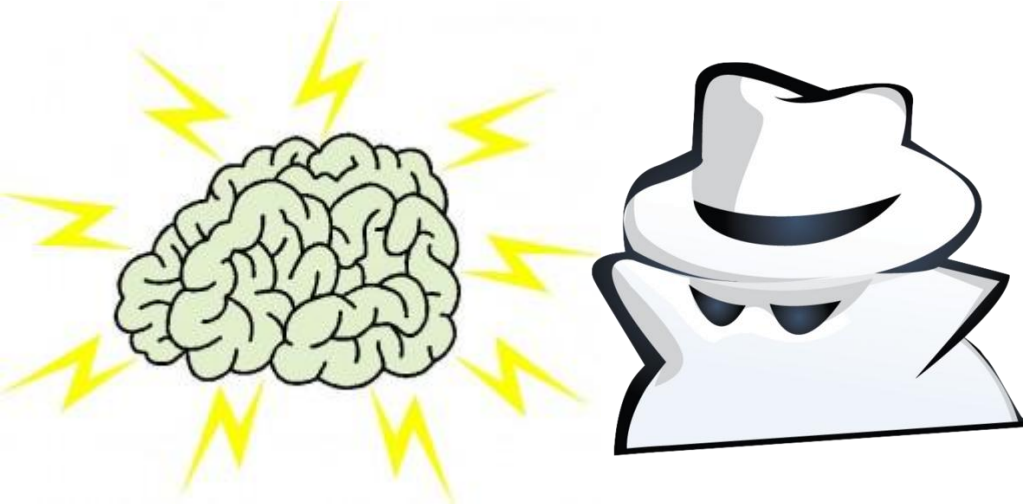

# Síndromes epilépticos que se inician con convulsiones febriles

- E. generalizada con crisis febriles plus (GEFS+)
  - Crisis febriles frecuentes
  - Crisis afebriles generalizadas (TC, mioclonicas, ausencias…)
  - Herencia AD

- Sd Dravet o E. Mioclonica Severa del Lactante
  - C. febriles, de inicio precoz (<6 m) y atípicas
  - C. afebriles desde el 2º año: mioclonicas, ausencias atípicas, parciales…
  - Retraso de desarrollo, ataxia… Mal pronóstico
  - EEG normal al inicio, se altera desde los 2 años

# Epilepsia familiar nocturna del lóbulo frontal

- Crisis al inicio del sueño, muy frecuentes
  - Vocalizaciones, gruñidos, sensación de miedo o malestar que despiertan
  - Posturas distónicas y automatismos motores violentos o abigarrados, como incorporarse de la cama, sacudidas pélvicas, movimientos de pedaleo o patadas
- EEG normal entre las crisis
- En ausencia de antecedentes familiares, *se confunden con parasomnias o trastornos psicógenos*

# Diferencias entre epilepsia nocturna del lóbulo frontal y parasomnias

| | PARASOMNIAS | EPILEPSIA FRONTAL |
|---|---|---|
| Edad de inicio | Menor de 10 años | Variable, hasta adolescencia |
| Numero de crisis diarias | 1-(2) | Mas de 3 |
| Duración de los episodios | Segundos a 30 minutos | Segundos a pocos minutos (menos de 3) |
| Manifestaciones clínicas | Variables, No estereotipados | Movimientos vigorosos o violentos, muy estereotipados |
| Factores desencadenantes | Fiebre, estrés, deprivación de sueño | No |
| Momento de aparición | Primera mitad del sueño, generalmente despues de 90 minutos de sueño | En cualquier momento, incluso a los 30-60 segundos |
| Frecuencia mensual | 1-4 | 20-40 |
| Evolución | Tendencia a disminuir y desaparecer en la adolescencia | Frecuencia de los episodios estable con los años |

sospechar epilepsia si son muy frecuentes, aparecen a los pocos minutos de iniciar el sueño o se repiten varias veces por noche.

# *Epilepsia focal con semiología psicoafectiva*

- Inicio 3-9 años.
- Crisis de terror repentino con gritos, síntomas autonómicos (palidez, sudoración, midriasis).
- Puede asociar mirada fija, automatismos (masticación, deglución), bloqueo del lenguaje, hiperventilación
- Las crisis son muy frecuentes, cortas (1-2 minutos)
- En sueño (inicio del sueño) y en vigilia.
- Las nocturnas *se confunden con pesadillas y con terrores nocturnos*.

sospechar si asocian automatismos, son muy frecuentes o si aparecen episodios en vigilia. No hay factor desencadenante

# E. Occipital Precoz o Panayiotopoulos

Inicio entre 1-14 años (pico entre 3-6 años)
Manifestación clínica
- *Sintomatología autonómica* inicial, conciencia conservada
  - vómitos (80%),
  - desviación tónica ocular y de la cabeza hacia un lado,
  - Palidez, sudoración, midriasis,
  - Puede asociar cambios de conducta, como agresividad o pánico
- *Disminución de conciencia* con confusión o arreactividad y pueden aparecer clonías o crisis generalizadas, *alucinaciones*

Crisis *prolongadas* ( >30 min, hasta varias horas)
Predominan durante el *sueño*.
Se recuperan completamente tras dormir unas horas

**Confusión con GEA, migraña, parasomnias, intoxicación, encefalitis**

# E. Occipital Precoz o Panayiotopoulos

## Semiología de las Crisis

*La manifestación habitual es un niño que durante la noche se despierta con vómitos, está consciente, pálido, es capaz de hablar y refiere sentirse enfermo. Posteriormente presenta desviación de los ojos y cabeza hacia un lado y pierde la conciencia de forma brusca o progresiva durante un tiempo prolongado.*

DDF

*Postcrisis, recuperado* → Los vómitos raramente se consideran como parte de una crisis.
Dxs GEA, migraña, parasomnias…

*sintomatología autonómica y obnubilado o agresivo.* → Encefalitis, intoxicación, otro proceso agudo severo del SNC.

# Formas complicadas de las EPBI

E. con P-O contínua en el sueño lento

- Aparecen nuevas crisis o problemas severos de aprendizaje o de conducta
- EEG con aumento de paroxismos en vigilia y aparición de P-O continua en sueño lento NREM (estatus eléctrico del sueño)
- Ocurre en menos del 1% de los casos
- Peor pronóstico a mayor tiempo de evolución del estatus eléctrico.

## Seguimiento del niño con EPBI

Vigilar posibles cambios de conducta o del aprendizaje

- Al inicio o cambio de tratamiento antiepiléptico: posibles efectos secundarios farmacológicos
- Evolución atípica o complicada (EPOCS)

Realizar EEG de sueño si aparece deterioro cognitivo o del aprendizaje

# Afasia-epilepsia adquirida o Síndrome de Landau-Kleffner

- Muy infrecuente.
- Inicio entre los 2-8 años.
- Afectación severa del lenguaje por agnosia verbal auditiva.
- Un 40% de los casos no asocian crisis epilépticas, y puede ser difícil sospechar un trastorno epiléptico.
- EEG: P-O continua temporal en el sueño NREM
- Peor pronóstico si se demora el tratamiento

Descartar en todo niño con trastorno del lenguaje receptivo

# Epilepsia ausencia de la infancia

**Puede parecer inatento, ensimismado (confusión con TDAH)**

- Inicio alrededor de los 5-8 años.
- Crisis de ausencias muy frecuentes y de breve duración (5-20 seg)
- Muchas veces llevan semanas o meses de evolución cuando consultan.
- Pueden interferir la funcionalidad escolar y social del niño, que puede parecer inatento (confusión con TDAH).
- Las crisis pueden provocarse en la consulta con la hiperventilación.

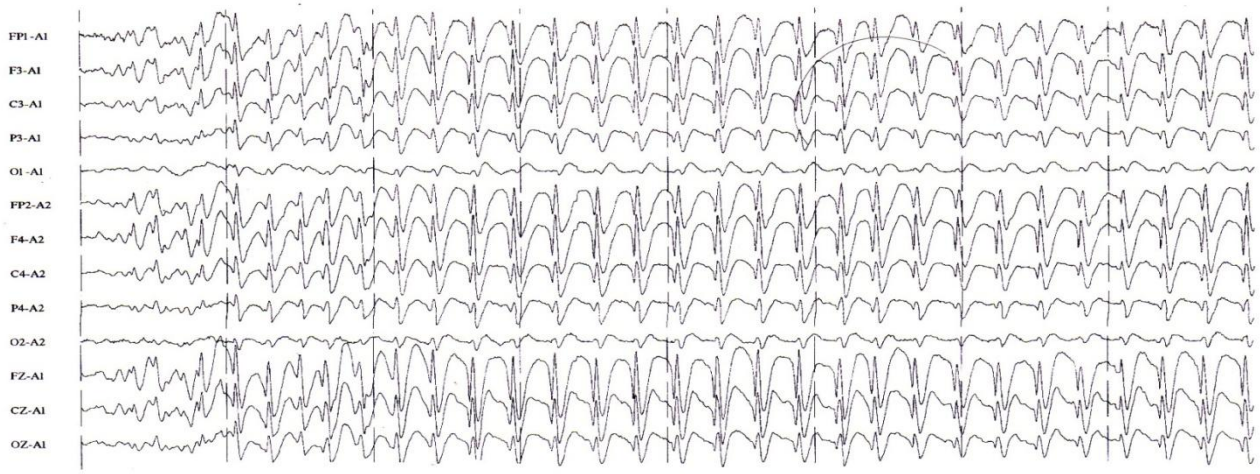

# Epilepsia Mioclónica Juvenil

- Inicio entre los 12-18 años
- Crisis inicialmente mioclónicas de extremidades superiores, al despertar, que provocan la caída de objetos de las manos
- Posteriormente pueden aparecen crisis TC generalizadas y ausencias Juveniles

**Con frecuencia no consultan o no se sospechan crisis inicialmente, "torpeza", "somnolencia"**

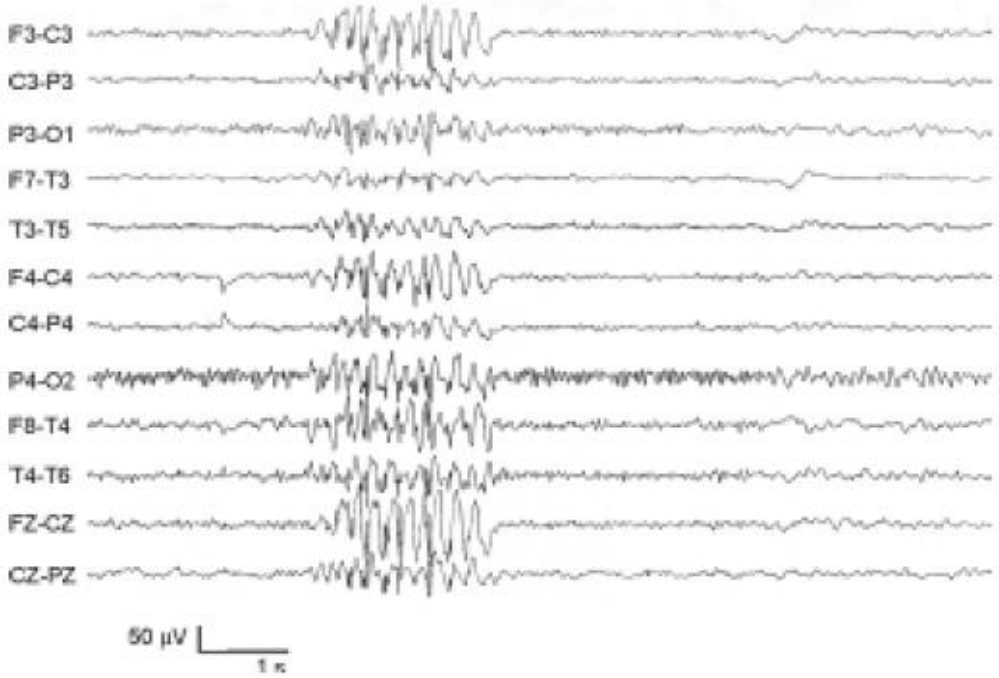

# Síndrome de West

- Inicio entre 4-7 meses (antes de los 12 m en más del 90%)
- Caracterizado por:
  - Trazado EEG de hipsarritmia.
  - (Detención o involución del DPM)
  - Espasmos epilépticos
    - Pueden ir precedidos de un grito y seguirse de llanto

Importancia del reconocimiento precoz

**Diagnósticos erróneos de "sustos", "cólicos" o "RGE"**

# EPILEPSIA OCCIPITAL DE INICIO TARDIO O TIPO GASTAUT

Inicio 3 a 16 años (media de 8 años)
Crisis frecuentes, diurnas
Típicamente visuales:

*Alucinaciones visuales simples*: imágenes circulares, multicolores, estáticas, intermitentes o se mueven horizontalmente.

duran de 5 a 15 segundos (a pocos minutos).

*Amaurosis o pérdida parcial o completa de visión*: de aparición brusca, como manifestación inicial o siguiendo a las alucinaciones,

de mayor duración (de 2 a 5 minutos)

*Alucinaciones complejas* (<10%)

A veces progresan con crisis versivas, clonías y alt. de la conciencia.

Cefalea postictal , de inicio a los 5-10 minutos. A veces severa, pulsátil, con nauseas y vómitos, tono y fotofobia, indistinguible de la migrañosa.

Error dx mas frecuente: migraña con aura visual

## . Diferencias entre aura visual migrañosa y de la epilepsia occipital

| | MIGRAÑA | EPILEPSIA OCCIPITAL |
|---|---|---|
| Color | En blanco y negro | Frecuentemente colores |
| Forma | Destellos, luces lineales o en zig-zag, escotomas | Círculos, esferas |
| Localización | Inicio en campo central con progresión a la periferia | Hemicampo contralateral |
| Duración | 5-30 minutos. Inicio y remisión gradual | Segundos (pocos miutos) |

# MANEJO DE LAS CONVULSIONES EN URGENCIAS

# Episodio paroxístico: valoración inicial.

1. Estabilización (ABC)
   - ¿No ha cesado la crisis? Tratamiento anticonvulsivo urgente
2. ¿Es una crisis epiléptica?. Diferenciar de TPNE: diagnóstico clínico, lo más importante Historia clínica
3. ¿Qué tipo de crisis es? Identificar el tipo de crisis: Focal o generalizada.
4. ¿Cuál es la causa?
   - Descartar causas potencialmente graves: meningitis, encefalitis, hipoglucemia, intoxicación, complicación de TCE…
     - Anamnesis y exploración física completas.
     - ¿PRUEBAS DIAGNÓSTICAS URGENTES? Seleccionar los casos en que son necesarias

# Crisis convulsiva TC: tratamiento

- Todo paciente que llegué a urgencias convulsionando o cualquier crisis de > 10 minutos se considerará y tratará como un estatus
- Cuanto más se demore el inicio del tratamiento en el estatus más difícil será el control

**A) Estabilización ABC: ASEGURAR VIA AEREA** (decúbito lateral y aspirar secreciones) **Y APORTAR OXÍGENO**. Monitorizar

**B) OBSERVAR CARACTERISTICAS DE LA CRISIS e HISTORIA CLÍNICA rápida**

- **Fiebre, medir temperatura**
- Enfermedad previa: epilepsia , diabetes…
- Traumatismos
- Tóxicos

**C) TRATAMIENTO ANTICONVULSIVO**

**Sin vía: DZP rectal, MDZ bucal o im.**

**Con vía: DZP o MDZ IV**

# CRISIS CONVULSIVA

1

- VÍA AÉREA PERMEABLE
- $0_2$ EN GAFAS al 100%
- VALORAR:
  - CÁNULA OROFARÍNGEA
  - ASPIRAR SECRECIONES

- CANALIZAR VÍA (mejor x 2)
- ANALÍTICA
- DETERMINAR Tº rectal, TA
- MONITORIZAR ( PulsiO2, ECG)
- GLUCEMIA CAPILAR

- Si no se puede canalizar vía periférica, intentar vía central o Intraósea.

**VÍA ACCESIBLE:**

-DIACEPAM iv: 0.3 mg/kg (máx 10 mg).
-MIDAZOLAM iv: 0.1-0.3 mg/kg (máx 10 mg)

**NO VÍA ACCESIBLE O MEDIO EXTRAHOSPITALARIO:**

-MIDAZOLAM bucal: 0.3 mg/kg (máx 10 mg)
-DIACEPAM rectal: 0.5 mg/kg (máx 10 mg)

**5 minutos**

2

**2ªdosis de Benzodiazepina**

-Si persiste crisis y no hay vía, considerar: MIDAZOLAM IM: 0.2 mg/kg (máx. 10 mg)

3

**DPH**
20 mg/Kg IV lento (en 20 min)
(máx. 1 gr) ó
*Fosfenitoína: 20 mg/Kg*

**15 minutos**

4

3

**VPA**
20 mg/Kg IV lento
(en 3-5 minutos)
(max 500 mg)

**DZP**: Diacepam
- Stesolid ® (rectal)
  - 5 mg < 2 años
  - 10 mg > 2 años
- Valium® IV 10 mg/2 cc
  - 1cc = 5 mg

**MDZ**: Midazolam
- Midazolam IV
  - Vial de 5mg /5 cc (1 cc = 1 mg)
  - Vial 15 mg /3 cc (1cc = 5 mg)
- Midazolam bucal
  - 2.5 mg (6-12 meses)
  - 5 mg (1-4 años)
  - 7.5 mg (5-9 años)
  - 10 mg (>10 años)

**DPH**: Fenitoína
Vial de 250 mg / 5 cc (1 cc = 50 mg)
- Diluir solo en SSF (20-50 ml)
- Administrar muy lento (20 min)

**VPA**: Valproato (Depakine®)
Vial de 400 mg / 4 cc (1 cc = 100 mg)

# Tratamiento anticonvulsivo

- Errores mas frecuentes
  - Dosis infraterapéuticas
  - Precipitación: no respetar los tiempos de acción de cada fármaco
  - Administración IM de fármacos que no son útiles por esa via: Fenobarbital, Ac Valproico, Fenitoína (necrosis)

# Primera crisis afebril: resumen de manejo inicial

- Historia y exploración completas, descartar causas agudas potencialmente graves.
- En la mayoría de los casos, sin factores de riesgo ni anomalías en la exploración, no es necesario hacer nada más (analítica, punción lumbar o TAC urgente).
- Información a la familia.
  - posibilidad de recurrencia
  - consejos de seguridad
  - instrucciones de actuación ante nueva crisis
  - uso de diacepam rectal/midazolam bucal
- Remitir a Consultas Neuropediatría

# Crisis en el niño epiléptico conocido

- Buscar factores desencadenantes
  - Falta de sueño, fiebre, alcohol, infecciones intercurrentes, fármacos que interfieren con FAE
  - Abandono o toma irregular del tto (lo mas frecuente)
- Si toma FAE con posibilidad de determinación de niveles (VPA, CMZ, FB), descartar nivel infraterapeutico y ajustar dosis si precisa.
- Si descompensación "real" (reaparición de crisis en paciente bien controlado o aumento importante en paciente con control parcial), valorar ingreso o remitir preferente a neurología (según frecuencia, ansiedad…)

# Instrucciones para la familia en caso de crisis

- Posición decúbito lateral
- Algo blando bajo  cabeza, sin flexionar el cuello
- No lo desplace salvo que esté en peligro
- Quite objetos cercanos con los que pueda dañarse
- No intente detener los movimientos convulsivos

- No se "traga" la lengua
- No meter dedos ni objetos en su boca
- No le de nada por boca hasta que esté bien despierto
- Mantener en decúbito lateral hasta que despierte.
- Si dura más de 2-3 minutos administrar Diacepam rectal o Midazolam bucal y si no cede solicitar ayuda y trasladar a hospital

# Consejos para la familia y el niño

- Evitar situaciones potencialmente peligrosas en el caso de tener una crisis
  - Evitar deportes de riesgo
  - Bicicleta: siempre con casco y evitar carreteras o lugares con mucho trafico
  - Nadar con supervisión
  - No encerrarse en el baño
  - Ducha mejor que baño
- Sueño regular, evitar deprivación
- No alcohol