DIEZ DEL CORRAL
Clínica Oftalmológica

OFTALMOLOGÍA PEDIÁTRICA PARA TODOS LOS DÍAS

Dr. Diez del Corral
Médico especialista en Oftalmología
Clínica Oftalmológica Diez del Corral
(Madrid)

www.oftalmologosdiezdelcorral.com

¿QUÉ VAMOS A **VER?**

- 1.- Exploración Oftalmológica pediátrica.
- 2.- Desarrollo ocular y visual. Ambliopía.
- 3.- Ametropías.
- 4.- Estrabismo.
- 5.- Ojo rojo.
- 6.- Patología palpebral.
- 7.- Vía lagrimal.
- 8.- Traumatismos.
- 9.- Leucocoria.

Exploración oftalmológica pediátrica

Exploración oftalmológica pediátrica

- Exploración de la agudeza visual:
  - Cada ojo por separado (ocluir con la palma u oclusor, nunca con el dedo).
  - Para lejos: optotipos estándar → 4/5/6 metros.
  - Para cerca: 30 – 40 cm. Menos usado en niños.
  - Se afina más empleando el optotipo más complejo que permita la alfabetización del paciente (letras > números > E > dibujos).

Exploración oftalmológica pediátrica

- Exploración de la agudeza visual:
  - Test de mirada preferencial: Teller y Cardiff.





Alcon

Test de Teller

Test binocular

Test monocular

Alcon

Test de Cardiff

Test binocular

Test monocular

Exploración oftalmológica pediátrica

- Exploración de la agudeza visual:
  - Test de mirada preferencial: Teller y Cardiff.
  - Optotipos: Pigassou → para preescolares.


0.5 /
0.6
0.7 /
0.8

Exploración oftalmológica pediátrica

- Exploración de la agudeza visual:
  - Test de mirada preferencial: Teller y Cardiff.
  - Optotipos: Pigassou → para preescolares.
  - Optotipos: C de Lantoldt, E de Snellen → escolares tímidos y analfabetos.


50 M.
40
30

Exploración oftalmológica pediátrica

- Exploración de la agudeza visual:
  - Test de mirada preferencial: Teller y Cardiff.
  - Optotipos: Pigassou, E, C…
  - Optotipos: de letras y números → lo mejor, siempre que sea posible.


50 M.
ND
40
R M
30
ETZ


a
HVXO
b

Exploración oftalmológica pediátrica

TRUCO IMPORTANTE:

AL REEXPLORAR A UN NIÑO,

EMPEZAR TOMÁNDOLE AV

POR EL OJO **QUE PEOR VIO**

EN LA ANTERIOR OCASIÓN.

Exploración oftalmológica pediátrica

- Exploración de la agudeza visual:
  - AV con agujero estenopeico:
    - Con oclusor con agujero estenopeico, o con cualquier papel perforado.
    - Sólo para lejos.
    - Mejora la AV en los **defectos de refracción y las opacidades de medios** pero **NO en LA AMBLIOPÍA.**

Exploración oftalmológica pediátrica

- Estereopsis: explorar con 2 a 4 años. Tarea visual compleja, cuya presencia indica un buen desarrollo visual.
  - Lang stereotest → asequible en <2 años
  - Titmus test.
  - TNO → desde los 4 años. Más preciso.

A
B
C
HOUSE FLY
STEREO OPTICAL CO. 3-D VECTOGRAM
ereo Fly Test
STEREO OPTICAL CO., INC.
539 N. Kenton Avenue
icago, IL 60641
90-344-9500
777.2869 (in Illinois)
73.777.4985
les@stereooptical.com
reooptical.com



Exploración oftalmológica pediátrica

- Estrabismo:
  - **Test de Brückner**: pone de manifiesto **estrabismos groseros y opacidades groseras de medios** por atenuación del reflejo rojo retiniano (fulgor pupilar). Rápido de realizar.
    - Paciente mirándonos a nosotros (a la luz) a 1 metro.
    - Mirar a través del oftalmoscopio directo y comparar el fulgor pupilar de uno y otro ojo.

Exploración oftalmológica pediátrica

- Estrabismo:
  - Test de Hirschberg: observa el centrado del reflejo corneal de una linterna en la pupila:
    - Reflejo más nasal que centro pupilar → ojo en exo.
    - Reflejo más temporal que centro pupilar → ojo en endo.

Endotropia
ojo desviado

Endoforia
Alcon

a
b
c
a
b

Exploración oftalmológica pediátrica

- Exploración:
  - Enrojecimiento ocular:
    - Focal vs difuso.
    - Bulbar vs periquerático.
    - Patrón vascular (hiperemia) vs sangrado en sábana (hemorragia subconjuntival).
    - Inflamación acompañante (secreción, edema o enrojecimiento palpebral…).

Exploración oftalmológica pediátrica

- Exploración:
  - Iris:
    - Corectopia→ sinequias postuveítis o cirugía o por catarata congénita o maldesarrollo del segmento anterior.

Exploración oftalmológica pediátrica

- Maniobras:
  - Oftalmoscopia directa: útil para…
    - segmento anterior (córnea, cristalino…) (poner unas +6/+8+/10D en el oftalmoscopio)
    - polo posterior (poner aproximadamente la refracción del paciente), incluyendo papila, mácula y principales arterias y venas retinianas.

Desarrollo ocular y visual

Desarrollo ocular y visual

AMBLIOPÍA ("ojo vago")

- Ambliopía (“ojo vago”) → visión deficiente por desarrollo incorrecto o insuficiente de áreas cerebrales de la visión.
- No es un problema en el ojo sino en el cerebro … debido a algún trastorno ocular.
- Uni o bilateral.
- Afecta a un 2 – 5 % de la población.
- Aparece (y es tratable) hasta los 8 (-10) años.

Desarrollo ocular y visual

AMBLIOPÍA ("ojo vago")

- La asimetría entre AO es más ambliogénica que el defecto bilateral y simétrico (el cerebro "prefiere" un ojo mejor y "desprecia" otro peor).
- La precocidad en la aparición del desencadenante implica mayor severidad (catarata congénita > miopía a los 6 años).
- La precocidad en el tratamiento implica mejor pronóstico.
- Causa más frecuente de ↓visión en niños.

Desarrollo ocular y visual

AMBLIOPÍA ("ojo vago")

- Etiología → supresión del ojo:
  - Estrabismo: más si fija sólo un ojo.
  - Ametropías: astigmatismo > hipermetropía > miopía. Si es anisométrope, mucho más.
  - Nistagmo.
  - Deprivación visual: ptosis, catarata, oclusión.

Desarrollo ocular y visual

AMBLIOPÍA ("ojo vago")

- **IMPORTANCIA VITAL DE LA DETECCIÓN Y TRATAMIENTO PRECOZ**. Pronóstico según edad:
  - < 4 años → muy bueno.
  - 4 – 6 años → bueno.
  - 6 – 10 años → regular (recuperación dudosa).
  - > 10 años → malo (tratamiento inútil).

Desarrollo ocular y visual

AMBLIOPÍA ("ojo vago")

- Despistaje:
  - Al nacimiento:
    - Antecedentes familiares: ambliopía, ametropías, estrabismo, ceguera inexplicada, enfermedades oculares… (40% de hijos de 2 miopes serán miopes/ 30% si 1 padre / 8% en padres emétropes).
    - Leucocoria → catarata, retinoblastoma, PVHP.
    - Megalocórnea (buftalmía), epífora y fotofobia → glaucoma congénito. Diámetro normal = 9 – 11 mm.

Desarrollo ocular y visual

AMBLIOPÍA ("ojo vago")

- Despistaje:
  - Al nacimiento:
    - Estrabismo permanente (ocasional lo tienen todos hasta los 1 a 4 meses).
    - Ptosis.
    - Nistagmo.
    - Reacción pupilar a la luz (semana 30 de gestación).

Desarrollo ocular y visual

AMBLIOPÍA ("ojo vago")

- Despistaje:
  - 4º mes y siguientes:
    - Fijación de uno y otro ojo.
    - Parpadeo ante amenaza visual.
    - Ausencia de estrabismo.

Desarrollo ocular y visual

AMBLIOPÍA ("ojo vago")

- Despistaje:
  - Desde los 3 – 4 años:
    - Agudeza visual (Pigassou o E de Snellen):
      - Normal si ≈ 0,5 a los 2 años y ≈ 1 a los 6-8 años.
      - Ha de ser simétrica! (máximo 1 línea de diferencia).
      - Aumenta a medida que madura cerebro y retina (conos al nacimiento = 50% de conos en el adulto).
    - Refracción bajo cicloplejia si mala AV (o asimétrica)
    - Ausencia de estrabismo.

Desarrollo ocular y visual

AMBLIOPÍA ("ojo vago")

- Todo niño debería ser revisado oftalmológicamente (por pediatra u oftalmólogo) en torno a los 4 (3 a 5) años.
- Ante cualquier signo de alarma, valorar función visual (efecto punta de iceberg): estrabismo intermitente, cefalea, picores oculares, mal rendimiento escolar, queja del niño …

Desarrollo ocular y visual

AMBLIOPÍA ("ojo vago"): ETIOLOGÍA

- **Miopía**:

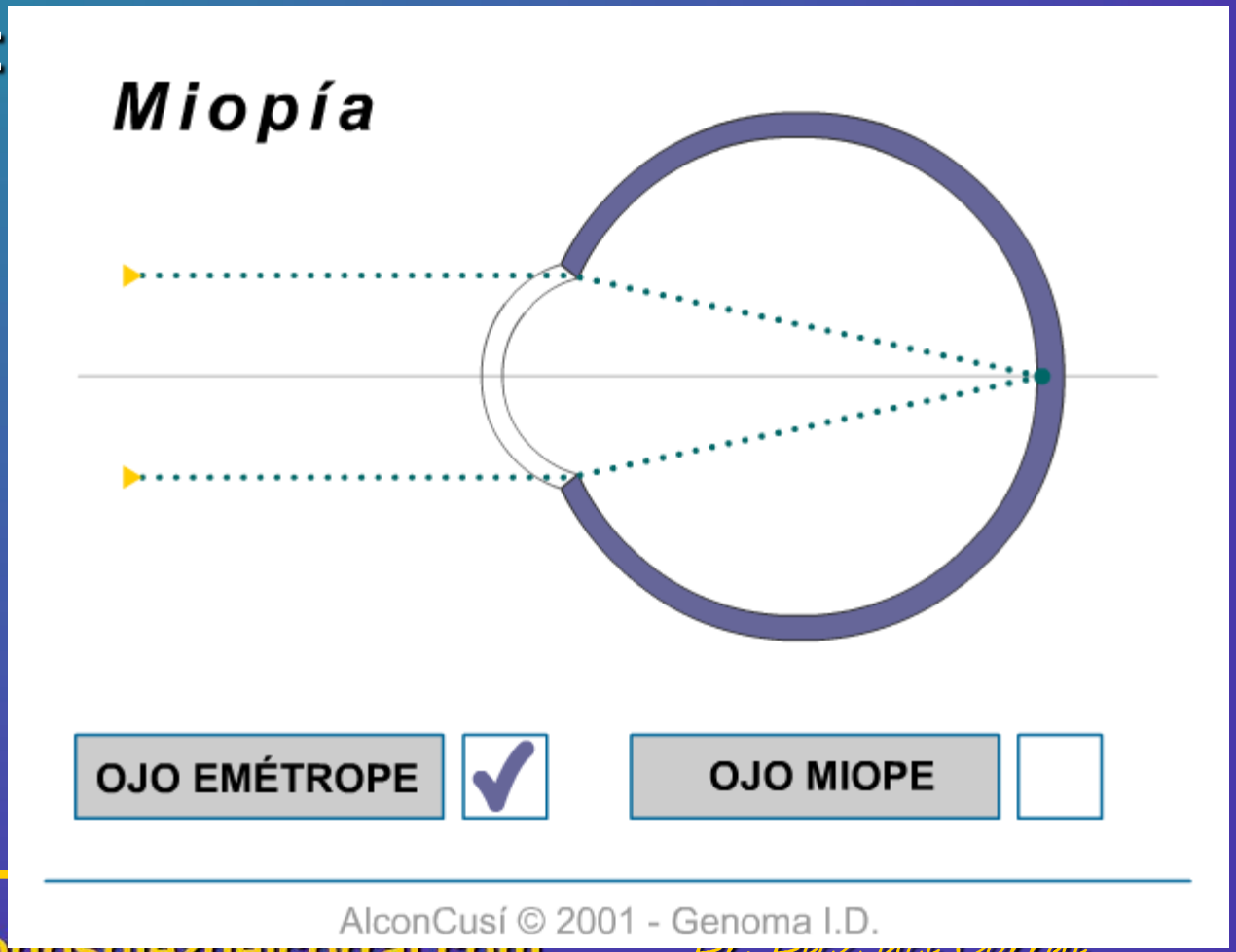

Desarrollo ocular y visual

AMBLIOPÍA ("ojo vago"): ETIOLOGÍA

- **Miopía**:
  - Ojo más largo de lo normal.
  - Aparece más tarde (en general >6 años).
  - Aumenta a lo largo de la vida.
  - Genera poco ojo vago (por AVC y edad).

TIENDE AL EMPEORAMIENTO CON LOS AÑOS.

Desarrollo ocular y visual

AMBLIOPÍA ("ojo vago"): ETIOLOGÍA

- **Hipermetropía**:

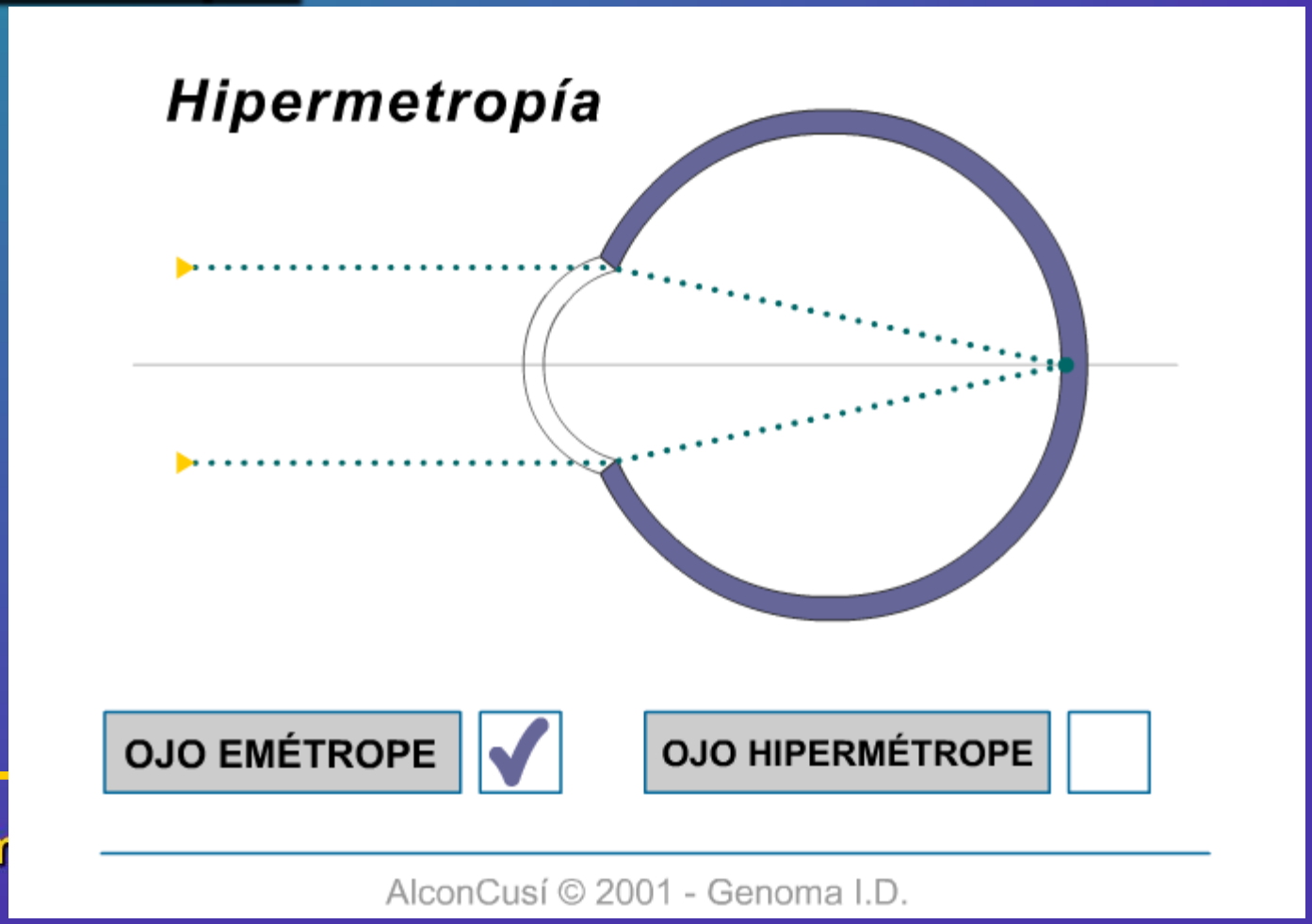

Desarrollo ocular y visual

AMBLIOPÍA ("ojo vago"): ETIOLOGÍA

- **Hipermetropía**:
  - Ojo más corto de lo normal.
  - Fisiológica al nacimiento.
  - Puede aumentar hasta los 7 años.
  - Disminuye desde entonces hasta la adolescencia.
  - Genera moderadamente ojo vago (por mala AVL y C y precocidad).

TIENDE A LA MEJORÍA CON LOS AÑOS.

Desarrollo ocular y visual

AMBLIOPÍA ("ojo vago"): ETIOLOGÍA

- **Astigmatismo**:

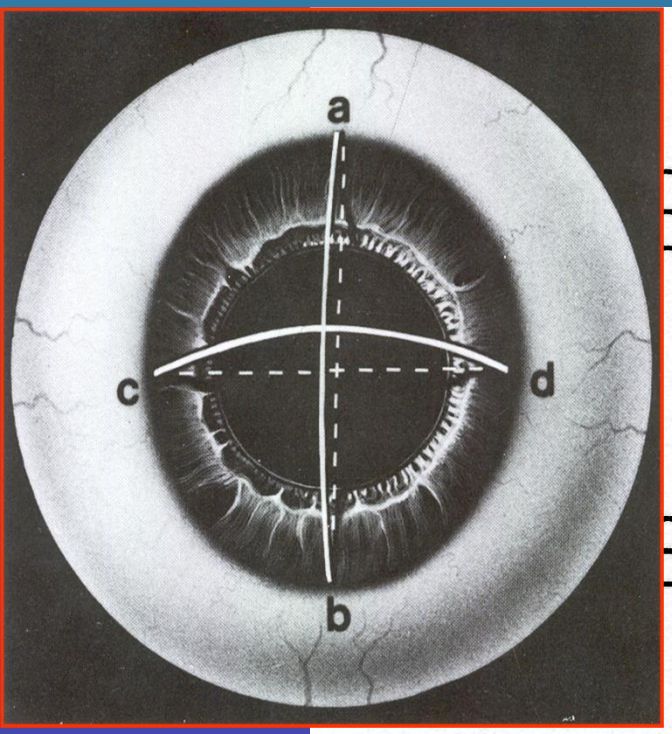

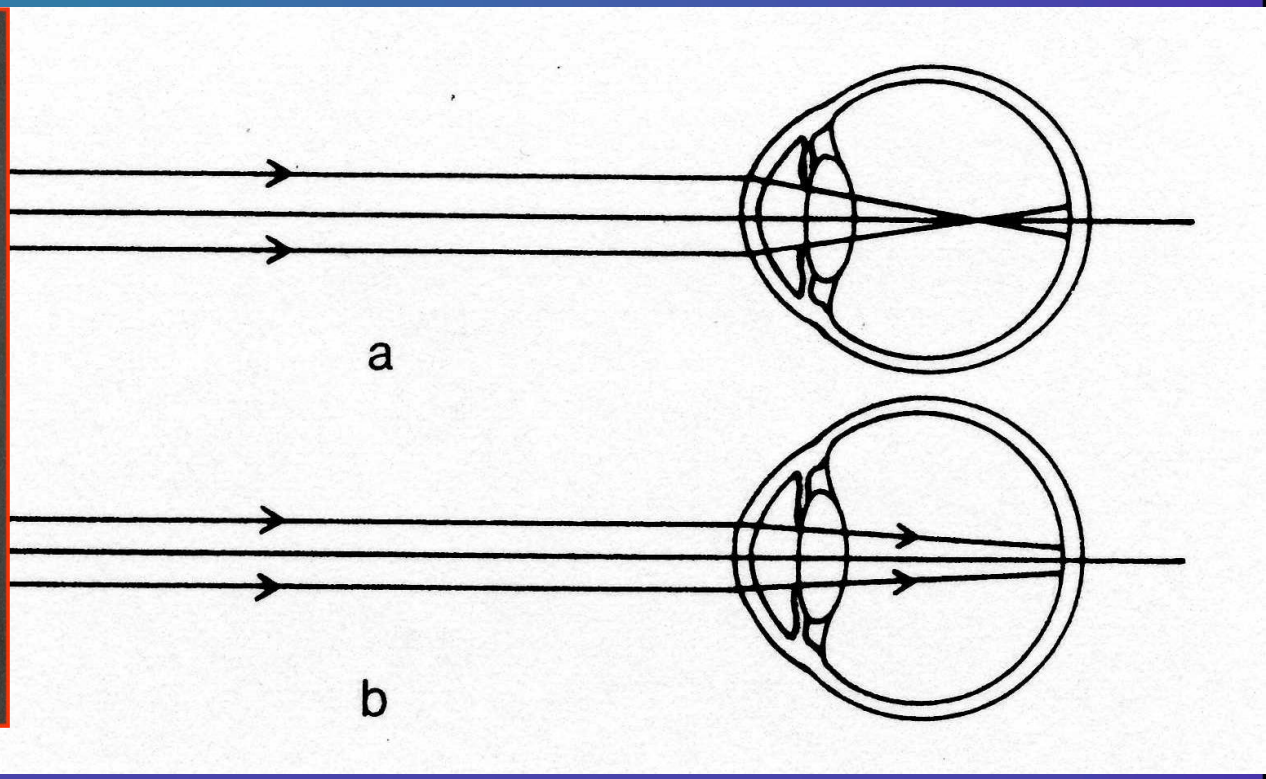

Desarrollo ocular y visual

AMBLIOPÍA ("ojo vago"): ETIOLOGÍA

- **Astigmatismo**:
  - Ojo "achatado" horizontal o verticalmente.
  - Aparece precozmente.
  - Poco cambiante a lo largo de la vida (salvo astigmatismo asociado a otra patología, queratocono…).
  - Genera severamente ojo vago.

Desarrollo ocular y visual

AMBLIOPÍA ("ojo vago")

- Tratamiento: LO MÁS PRECOZ POSIBLE.
  - Corregir el predominio ocular: oclusión.
  - Lograr imagen retiniana nítida: gafas.
  - Corregir la causa: cirugía (estrabismo, ptosis), toxina botulínica (estrabismo, nistagmo)…

Desarrollo ocular y visual

AMBLIOPÍA ("ojo vago")

- Tratamiento: oclusión.
  - Tapar el ojo sano para que “trabaje” el “malo”.
  - Emplear parche adhesivo a la piel.
  - A tiempo completo: más eficaz. Usado si hay estrabismo además de ojo vago, si no respondedor a pauta horaria, casos severos.
  - Horarias: de 2 a 6 horas al día. Usado en menores de 1 año, mantenimiento y leves.

Desarrollo ocular y visual

AMBLIOPÍA ("ojo vago")

- Tratamiento: atropinización.
  - Desenfocar e impedir acomodar al ojo sano para que “trabaje” el “malo”.
  - Empleada cada varios días (dura 14 días).
  - Sustituye a la oclusión en caso de muy mala tolerancia al parche (se lo quitan o daña la piel).
  - Efectos secundarios limitan su uso.

Desarrollo ocular y visual

AMBLIOPÍA ("ojo vago")

- Tratamiento: penalización.
  - Tipos: laca o filtros en la gafa, graduación positiva excesiva (≈+3), atropinización.
  - Busca desenfocar el ojo bueno para que no predomine sobre el malo.
  - No hace ganar AV (mejorar la ambliopía) sino mantener lo ganado.

Desarrollo ocular y visual

AMBLIOPÍA ("ojo vago")

- Tratamiento: otros tratamientos.
  - Pleóptica y otros métodos de entrenamiento ocular.
  - Ninguno ha demostrado científicamente su superioridad sobre gafa / oclusión / penalización / tratamiento etiológico.

Desarrollo ocular y visual

- ¿Hay que ponerse las gafas obligatoriamente?:
  - "Obligatorias" en el niño → ambliopía.
  - Son una "ayuda" en el >12 años → uso opcional. No influye en el desarrollo de más miopía o hipermetropía… ni tampoco a la inversa (mitos). Posible influencia de hábitos.
  - Edad para el comienzo del uso de lentes de contacto (si mejor aceptación que gafas): según magnitud de defecto, simetría, patología asociada, RESPONSABILIDAD.

Ametropías

Diferencias de uso con las gafas:

- Los niños hipermétropes (leves – moderados) dejan caer las gafas y miran por arriba: sin ellas, acomodan y siguen viendo → EVITARLO!!!
- Los niños miopes se las ponen desde que se levantan, contentos, y nunca se las quitan: sin ellas NO ven.

Desarrollo ocular y visual

- El dilema de ordenadores, consolas , etc.
  - No producen daño orgánico al ojo (no son radiantes).
  - Posible influencia de hábitos de vida (exteriores-interiores-lectura) en desarrollo de miopía.
  - La acomodación prolongada favorece aparición de cefaleas.
  - La acomodación y convergencia mejoran las insuficiencias de convergencia.

Desarrollo ocular y visual

- Tics oculofaciales:
  - Posibles causas: alergias, hipermetropía…
  - Frecuentemente no predicen patología.
  - Asociado a estrés.
  - Causan ansiedad en paciente y familia.
  - No precisan tratamiento en sí mismos.

Estrabismo

Estrabismo

DEFINICIONES

- **Ortoforia**: alineamiento ocular perfecto sin necesitar estímulo para la fusión.
- **Ortotropia**: alineamiento perfecto, que puede necesitar o no estímulo para la fusión.

Estrabismo

DEFINICIONES

- **(Hetero)foria**: estrabismo latente. Tendencia a la desviación hacia dentro (endoforia) o hacia fuera (exoforia).
  - Compensado por el estímulo de fusión binocular.
  - Causa molestias o diplopia si se descompensa.

Estrabismo

DEFINICIONES

- **(Hetero)tropía:** desviación manifiesta y presente de forma habitual o constante de un ojo respecto del otro.
  - Exo / endo / hiper / hipo tropía.
  - Un ojo fija y el otro no (pueden alternarse).
  - Causa diplopia en el adulto y supresión cortical en el niño.

Estrabismo

- Como respuesta adaptativa el niño estrábico suprime un ojo para evitar la diplopia.
- La supresión acaba provocando ignorancia cerebral del ojo desviado → AMBLIOPÍA.
- Mayor ambliopía si domina claramente un ojo (es decir, siempre fija uno y desvía el otro).

Estrabismo

OBJETIVOS DEL TRATAMIENTO por orden de importancia:

1. Obtener buena AV con cada ojo (evitar ambliopía).
2. Obtener buena alineación (ojos paralelos).
3. Obtener estereopsis (ojos trabajando conjuntamente, tarea visual compleja).
4. Obtener buen aspecto estético.

Estrabismo

HISTORIA CLÍNICA DEL ESTRABISMO

- Edad de inicio:
  - Más precoz (<1 año) → más quirúrgico, más ambliopizante.
  - Más tardío (2-3 años) → más acomodativo (corregible con gafas).
  - Más duradero → más ambliopizante.

Estrabismo

HISTORIA CLÍNICA DEL ESTRABISMO

- Síntomas:
  - Habitualmente ausentes (en el niño).
  - Si los hay (molestias visuales inespecíficas, visión borrosa y diplopia), sugiere defecto adquirido (paresia oculomotora…) más que congénito.

Estrabismo

HISTORIA CLÍNICA DEL ESTRABISMO

- Intermitencia (a veces desvía y a veces no): indica cierta preservación de la binocularidad (trabajo conjunto de ambos ojos).
- Alternancia: sugiere AV simétrica OD/OI.
- Historia familiar.
- Antecedentes personales (hª perinatal).
- Tratamientos previos.

Estrabismo

EXPLORACIÓN DEL ESTRABISMO

- Agudeza visual.
- Estereopsis.
- Ducciones, versiones y vergencias.
- Test de Brückner (neonatos).
- Test de Hirschberg.
- Cover test (cover-uncover y cover alternante).

Estrabismo

EXPLORACIÓN DEL ESTRABISMO

- Descartar pseudoestrabismo (frecuente):
  - Epicantus → simula endotropia. Muy frecuente en orientales.
  - Distancia interpupilar anormal: si es pequeña parece endotropia, si es grande parece exotropia.
  - Descentrado de la mácula: Hirschberg anormal, pero cover test normal.

DIEZ DEL CORRAL
Clínica Oftalmológica

EPICANTUS

HIPERTELORISMO

www.oftalmologosdiez

Estrabismo

EXPLORACIÓN DEL ESTRABISMO

- Observar tortícolis (desde que el niño entra a la consulta, antes siquiera de explorar):
  - Giro de la cara.
  - Inclinación de la cabeza.

El niño lo hace inconscientemente para estar "más cómodo": bloquea el nistagmo, evita la diplopia…

Estrabismo

TIPOS DE ESTRABISMO

- Endotropias (esotropias):
  - Congénita.
  - Acomodativa.
- Exotropias:
  - Intermitente.
  - Por insuficiencia de convergencia.
- Verticales:
  - Síndromes en A o V.

Estrabismo

NOTA IMPORTANTE

En muchos estrabismos, el **primer paso** diagnóstico (y frecuentemente también el primer paso terapéutico) es comprobar la **refracción** del niño y prescribirla. A veces incluso son la única (o la principal) causa y la mejoría es llamativa y precoz.

Estrabismo

FORIAS (heteroforias): exoforia / endoforia

- Tendencias a la desviación.
- Controladas de forma habitual.
- Se manifiestan en momentos de estrés, fatiga, inatención, debilidad…
- Muy frecuentes (más del 10% de la población?).
- Las descubrimos con el test de cover alternante.

Estrabismo

FORIAS (heteroforias): exoforia / endoforia

- Clínica: EN GENERAL NINGUNA.
  - diplopia ocasional,
  - frotamiento de ojos,
  - fatiga visual,
  - guiños…
- NO se tratan (salvo excepciones).

Estrabismo

ENDOTROPIA CONGÉNITA o de inicio precoz

- Aparición neonatal o en primeros meses.
- Ángulo grande (más de 15º).
- Fijación alternante.
- Tratamiento intervencionista en general:
  - Toxina botulínica hasta los 3 años.
  - Cirugía en mayores de 2-3 años.

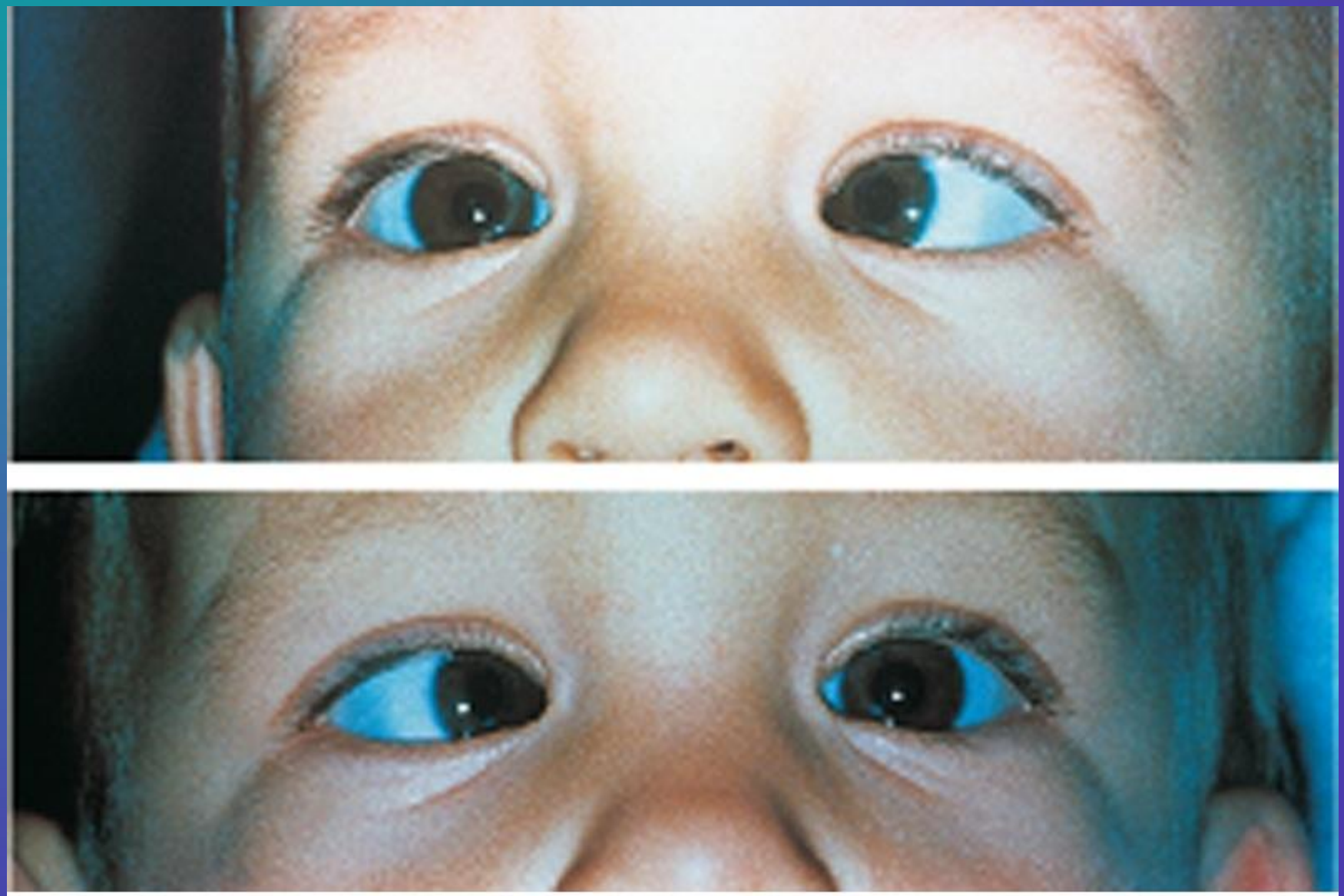

© 2007 Elsevier Ltd. Kanski: Clinical Ophthalmology 6e

Preop

Postop

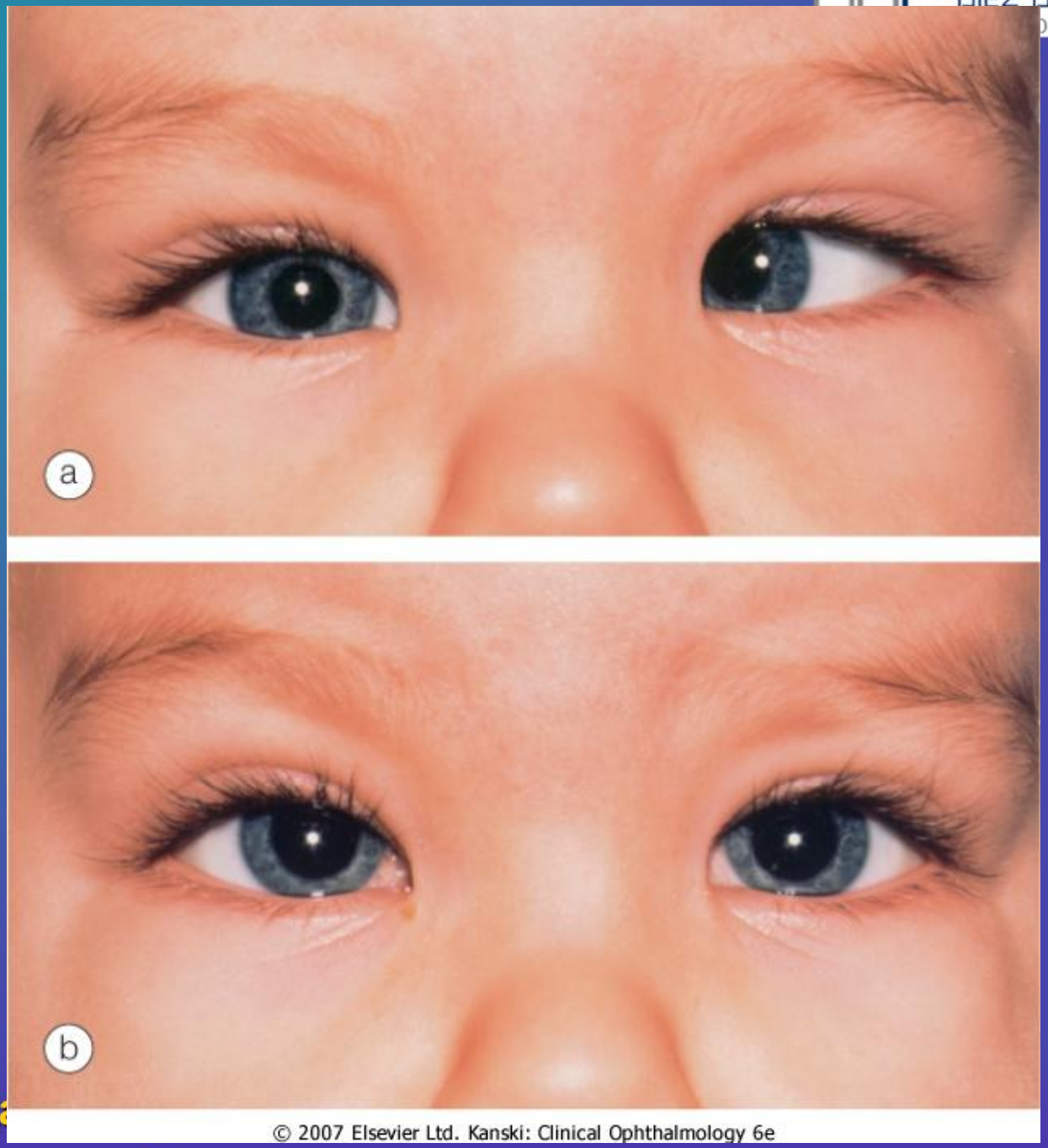

© 2007 Elsevier Ltd. Kanski: Clinical Ophthalmology 6e

Estrabismo

ENDOTROPIA ACOMODATIVA

- Más frecuente que la congénita.
- Concepto: ojos **hipermétropes** que compensan su defecto **acomodando** → sincincesia acomodación – convergencia lleva a **convergencia continua**.

El ojo se comporta como si siempre estuviera mirando de cerca.

Estrabismo

ENDOTROPIA ACOMODATIVA

- Inicio más tardío: 1 a 3 años de edad (6 meses a 7 años).
- Ángulo de desviación más reducido.
- No tienen por qué asociar otros defectos.
- Se corrige total o parcialmente con su gafa.
- Es más raro precisar toxina botulínica o cirugía.
- La necesidad de gafa se reduce con la edad.

Esotropia parcialmente acomodativa

Esotropia completamente acomodativa

Estrabismo

EXOTROPIA INTERMITENTE

- Inicio: primera infancia.
- Episodios de ortotropia y de exotropia.
- Diferencia con exoforia: no precisa desencadenantes (aunque ellos la agravan).

Estrabismo

EXOTROPIA INTERMITENTE

- Clínica: EN GENERAL NINGUNA
  - visión borrosa,
  - fatiga visual,
  - diplopia (en adultos),
  - fotofobia y guiño de ojos,
  - empeoramiento del estrabismo con luz intensa.

Estrabismo

EXOTROPIA INTERMITENTE

- 75% tiende a empeorar si no se trata.
- No hacen ambliopía.
- Suelen tener muy buena estereopsis.

ww

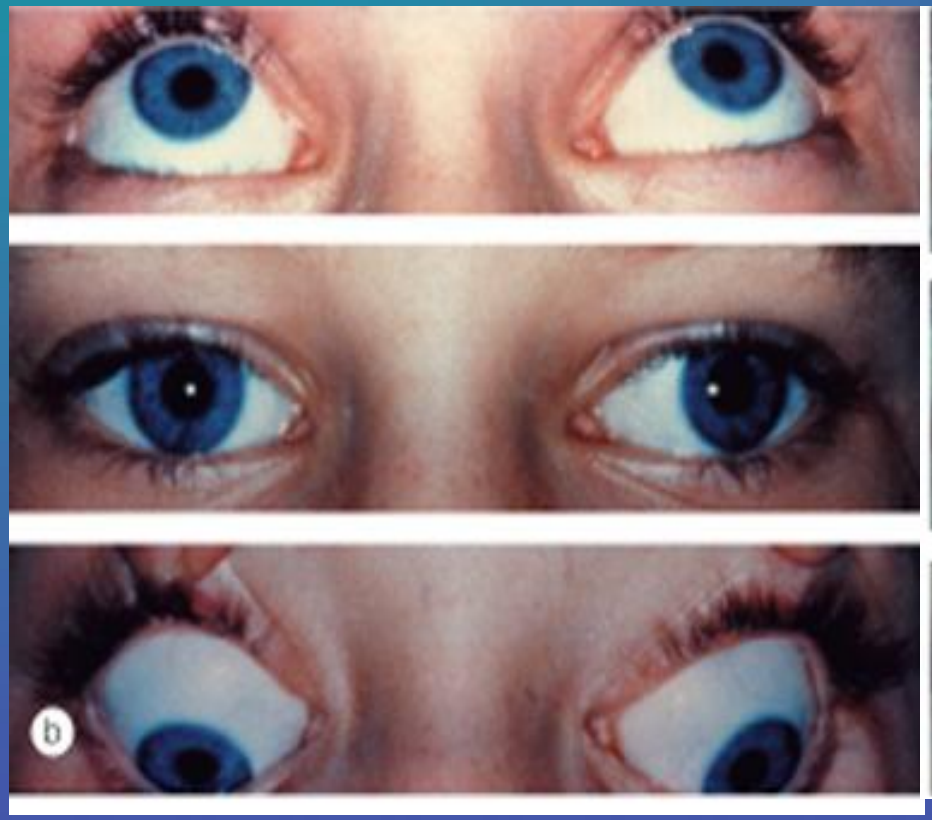

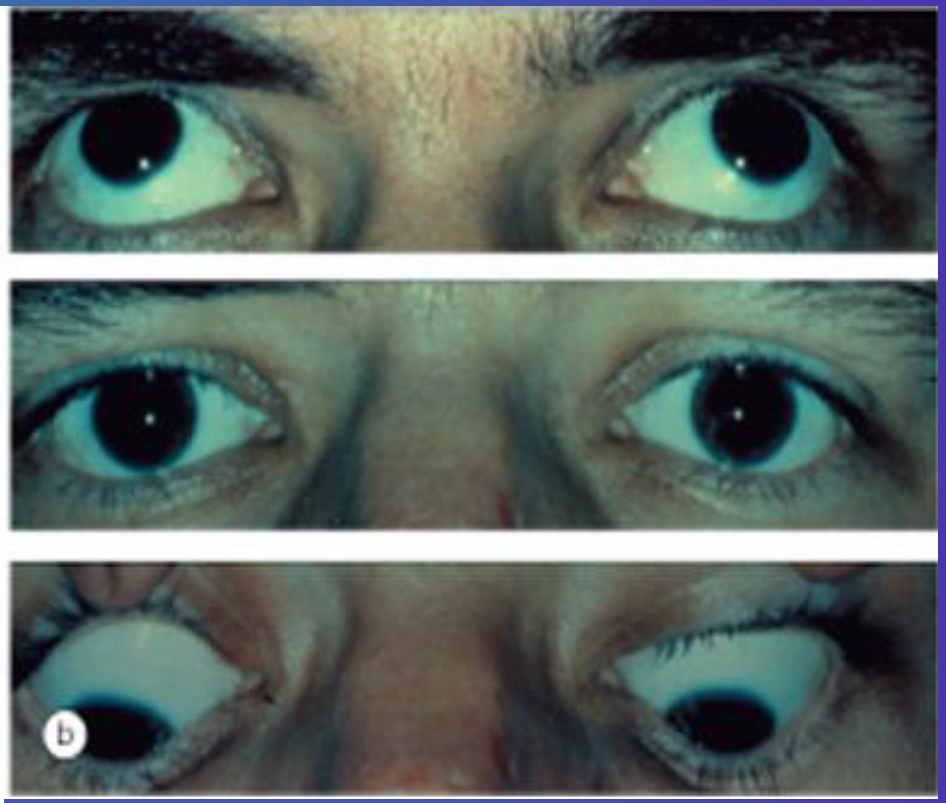

Síndrome en A

Síndrome en V

Estrabismo

INSUFICIENCIA DE CONVERGENCIA

- Imposibilidad de mantener la convergencia sobre un objeto que se aproxima.
- Inicio hasta en la adolescencia.
- Clínica:
  - fatiga visual,
  - dificultad para la lectura y visión borrosa de cerca,
  - diplopia.

Estrabismo

INSUFICIENCIA DE CONVERGENCIA

- Tratamiento:
  - Ejercicios de convergencia: muy eficaces (≠ que en exotropia intermitente). 15-20 veces, 2 ó 3 sesiones al día.
  - Resuelven el problema si se cumplen (frecuente incumplimiento terapéutico).
  - Cirugía: excepcional.

Estrabismo

ESTRABISMOS VERTICALES

- Más complejos.
- Asocian tortícolis con frecuencia.
- Tratamiento quirúrgico (en general).

Hiperfunción de oblicuo inferior AO

www.oftalmologosdiez

Déficit de elevación OD

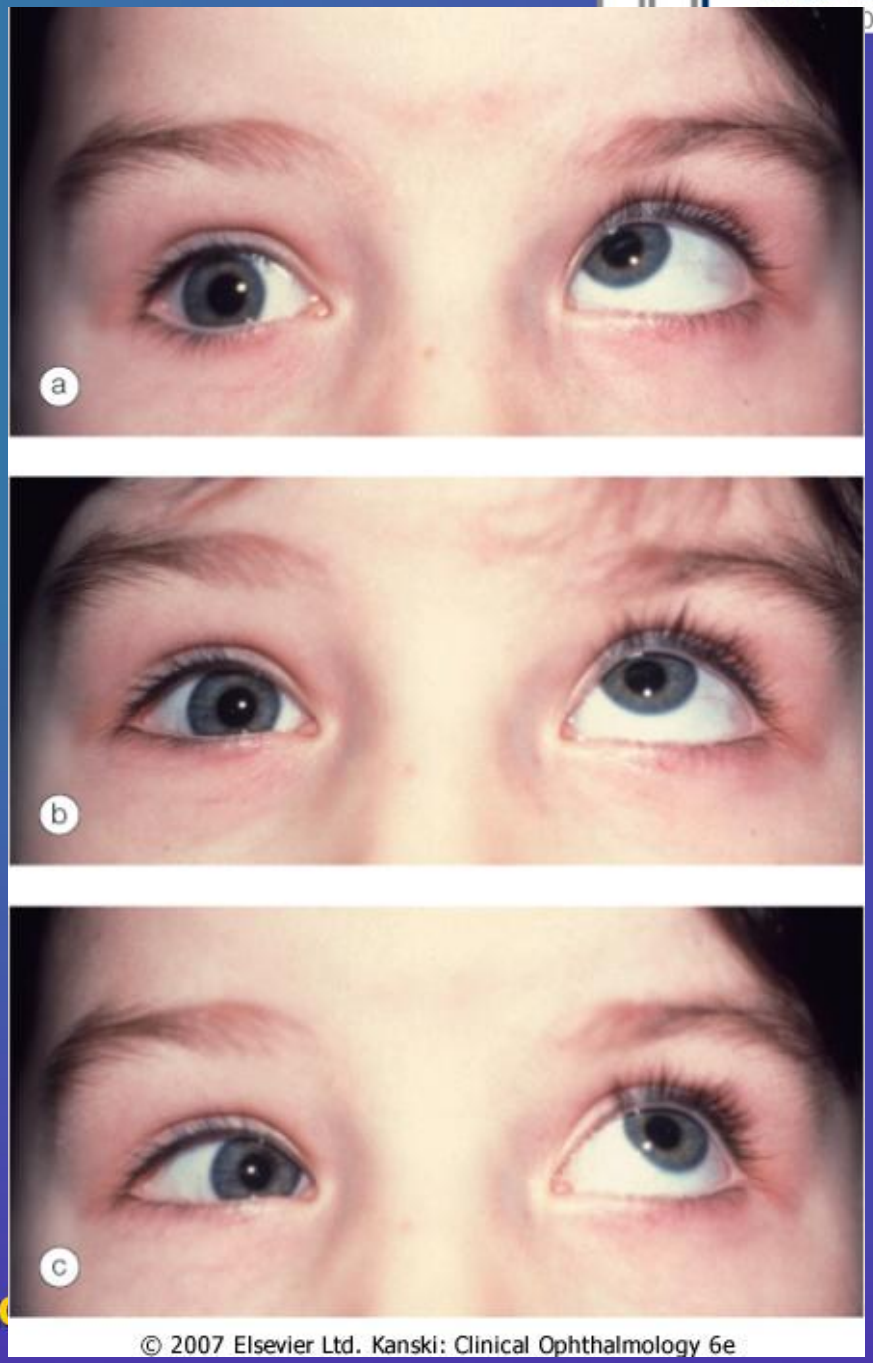

© 2007 Elsevier Ltd. Kanski: Clinical Ophthalmology 6e

Síndrome de Brown izquierdo

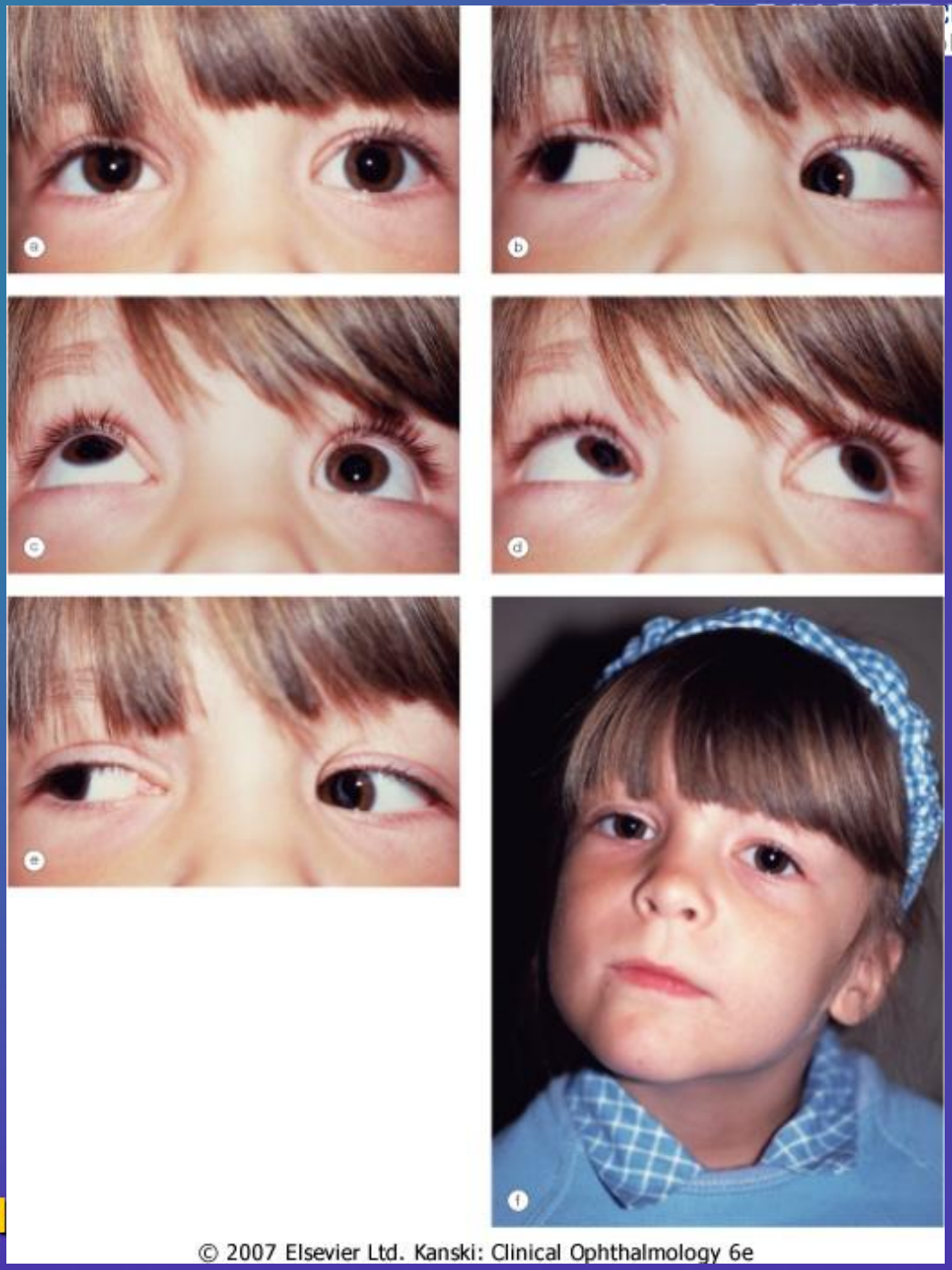

© 2007 Elsevier Ltd. Kanski: Clinical Ophthalmology 6e

www.oftalmologosd

Ojo rojo

Ojo rojo

- Enfermedad conjuntival pediátrica:
  - Oftalmía neonatal.
  - Conjuntivitis pediátrica.
- Queratitis.
- Uveítis.

Ojo rojo

– ¿Qué debe alarmarnos?

- Dolor franco (≠ “me molesta mucho”).
- Disminución de visión (real, no momentánea).
- Turbidez corneal, aspecto mate o lechoso.
- Inyección ciliar predominante (orienta a patología corneal o intraocular → uveítis).

Ojo rojo

CONJUNTIVITIS PEDIÁTRICA

– Hallazgos:

- Folículos y papilas en conjuntiva tarsal.
- Hiperemia difusa +/- hiposfagma (víricas violentas).
- Quémosis → muy llamativo (tranquilizar, sólo es edema!!!).
- Secreción acuosa / mucoide / purulenta.
- Membranas o pseudomembranas en tarsos.
- Blefaritis, edema palpebral y/o queratitis asociadas.

1x

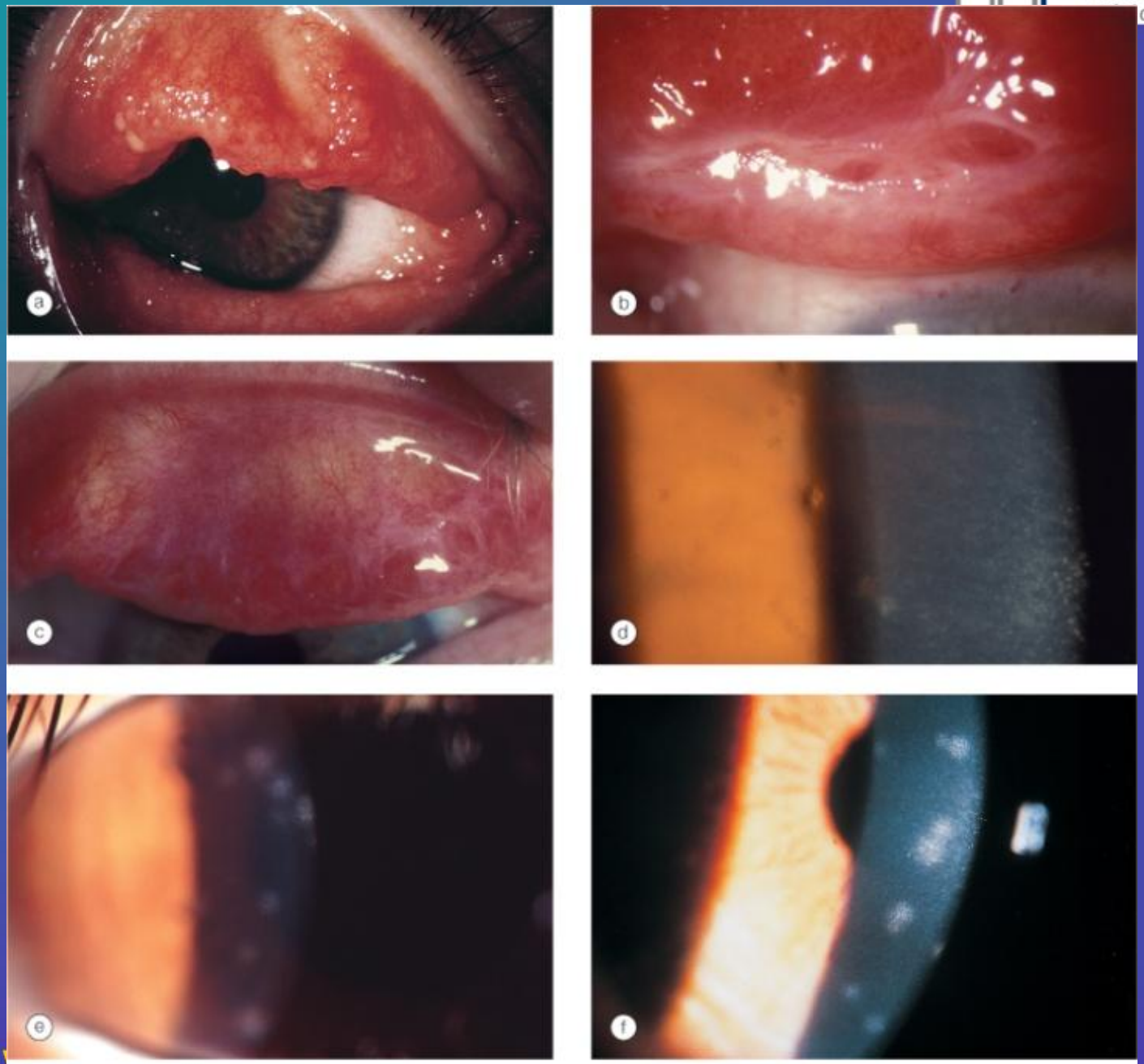

© 2007 Elsevier Ltd. Kanski: Clinical Ophthalmology 6e

Ojo rojo

CONJUNTIVITIS PEDIÁTRICA

- Etiología:
  - Bacteriana: 50%
    - Haemophilus.
    - Streptococos.
    - Staphilococos.
    - Moraxella.
  - Vírica: 20% (adenovirus y otros).
  - Estéril (alérgica sobre todo): 30%.

Ojo rojo

CONJUNTIVITIS PEDIÁTRICA

- Rasgos identificativos según etiología:
  - Víricas:
    - epífora (más que legaña pegajosa),
    - brote familiar.
  - Bacterianas:
    - legaña pegajosa, purulentas.
    - brote escolar.
  - Alérgicas:
    - gran prurito,
    - legaña mucoide,
    - quémosis.

Ojo rojo

CONJUNTIVITIS PEDIÁTRICA

– **Víricas**:

- Similares a las del adulto.
- Brotes familiares y comunitarios.
- Con o sin IRA.
- Adenopatía preauricular frecuente.

Ojo rojo

CONJUNTIVITIS PEDIÁTRICA

– **Víricas** → tratamiento:

- Medidas higiénicas y de aislamiento.
- Lavados con suero fisiológico FRÍO.
- Antibiótico tópico → cubre la sobreinfección.
- Posología: 1 gota, 3 – 4 veces al día.
- AINE o corticoide tópico si la severidad obliga.
- Duración: 5-20 días (hasta 2 días después de la resolución).

Ojo rojo

CONJUNTIVITIS PEDIÁTRICA

- Tratamiento tópico – ejemplos:
  - Antibiótico: gramicidina - neomicina - polimixina B (oftalmowell®), tobramicina (tobrex®), oftalmotrim®, gentamicina colirio…
  - AINE: diclofenaco lepori®,voltarén®, oftalar®, acular®.
  - Corticoide: FML®, isoptoflucon®, < vexol®, < dexametasona, pred-forte®.

Ojo rojo

CONJUNTIVITIS PEDIÁTRICA

- Tratamiento tópico – ejemplos:
  - Antibiótico+AINE: ocubrax® (tobra+diclofenaco).
  - Antibiótico+corticoide: tobradex®, gentadexa®.
  - Pomadas antibióticas (tobrex ungüento®, gentamicina pomada, pom. epitelizante oculos®.
  - Pomada antibiótico + corticoide: (terra-cortril®, prednisona - neomicina®).

Ojo rojo

CONJUNTIVITIS PEDIÁTRICA

- **Bacterianas**:
  - Severidad variable, de banales (estafilocócicas) a devastadoras (gonocócicas → derivar OFT-URG).
  - Legaña pastosa que pega intensamente las pestañas, especialmente por las mañanas, amarilla o verdosa.
  - Presentan papilas y/o folículos.
  - Haemophilus: hemorrágica. No cubierta por vacuna.
  - Moraxella: angular. Subaguda.

Conjuntivitis gonocócica

Ojo rojo

CONJUNTIVITIS PEDIÁTRICA

– **Bacterianas** → tratamiento:

- Lavados con suero fisiológico de toda secreción.
- Aislamiento (evitar colegio) por riesgo de contagio.
- Empírico con antibiótico tópico de amplio espectro (oftalmowell®, oftalmotrim®, gentamicina…).
- Posología: 1 gota entre 3 y 5 veces al día, 5 a 7 días.
- Cultivo y tratamiento específico sólo si no cede (>1 mes).
- Noches: pomada antibiótica (opcional).

Ojo rojo

CONJUNTIVITIS PEDIÁTRICA

- **Alérgicas**:
  - Gran prurito, edema palpebral, quémosis (rara).
  - Hiperemia difusa.
  - Legaña mucoide, blanca y filante.
  - Presentan papilas tarsales.
  - Curso clínico: agudas, crónicas, estacionales.
  - Caso especial: vernal (alérgica grave).

Ojo rojo

CONJUNTIVITIS PEDIÁTRICA

- **Alérgicas** → tratamiento:
  - **Compresas húmedas frías**.
  - **Antihistamínicos tópicos**: zaditen®, bilina®, opatanol®, alomide®, afluon®, corifina®, relestat ® …
  - En casos severos o vernales añadir **corticoide tópico** en la pauta más suave y corta posible.

Ojo rojo

CONJUNTIVITIS – RESUMEN PRÁCTICO

- Víricas y bacterianas: son parecidas, clínica solapada, tratamiento similar: antibiótico colirio 3-5 veces al día +/- AINE o corticoide si severas.
- Alérgicas: se quejan de picor sobre todo.
- Derivar al OFT si:
  - Tienen membranas o úlceras corneales.
  - Dolor franco → las conjuntivitis molestan, no duelen (pensar en absceso corneal).
- Siempre explicar lentitud de remisión clínica.

Ojo rojo

CONJUNTIVITIS – RESUMEN PRÁCTICO

NO OLVIDAR ALGO TAN SIMPLE

COMO QUE

LEGAÑA = CONJUNTIVITIS.

No buscar “cosas raras”:

si hay legaña ES una conjuntivitis.

Ojo rojo

En general, tratar las conjuntivitis

"cotidianas" con

LAVADOS DE TODA SECRECIÓN

CON SUERO FISIOLÓGICO FRÍO

durante 48 horas.

Sólo si entonces no cede, poner ABs

(te ahorrarás el 80% de los ABs).

Ojo rojo

UVEÍTIS

– Asociada frecuentemente a:

- Artritis reumatoide juvenil (ARJ).
- Espondiloartropatías HLA B27 + .
- Herpes.
- Sarcoidosis (<1% de uveítis pediátricas).
- Toxoplasma y toxocara (**posteriores**).
- Otras: enf de Harada, CMV (**posteriores**).

Ojo rojo

UVEÍTIS ANTERIOR

– Síntomas:

- dolor (leve o moderado),
- visión borrosa,
- fotofobia y fotofobia consensual.

Pueden estar ausentes en las formas crónicas!!!

– Puede haber hª de episodios previos (y suelen auto-reconocer los siguientes brotes).

Ojo rojo

UVEÍTIS ANTERIOR

– Signos:

- Ojo rojo con inyección ciliar predominante.
- Ninguna secreción.
- Corectopia / pupila en trébol /sinequias.
- Atrofia iridiana sectorial (sobre todo herpes).
- Precipitados corneales endoteliales (sólo si son granulomatosos son visibles sin LH).
- Casos graves (enf. Behçet…) → hipopion.
- Queratopatía en banda.

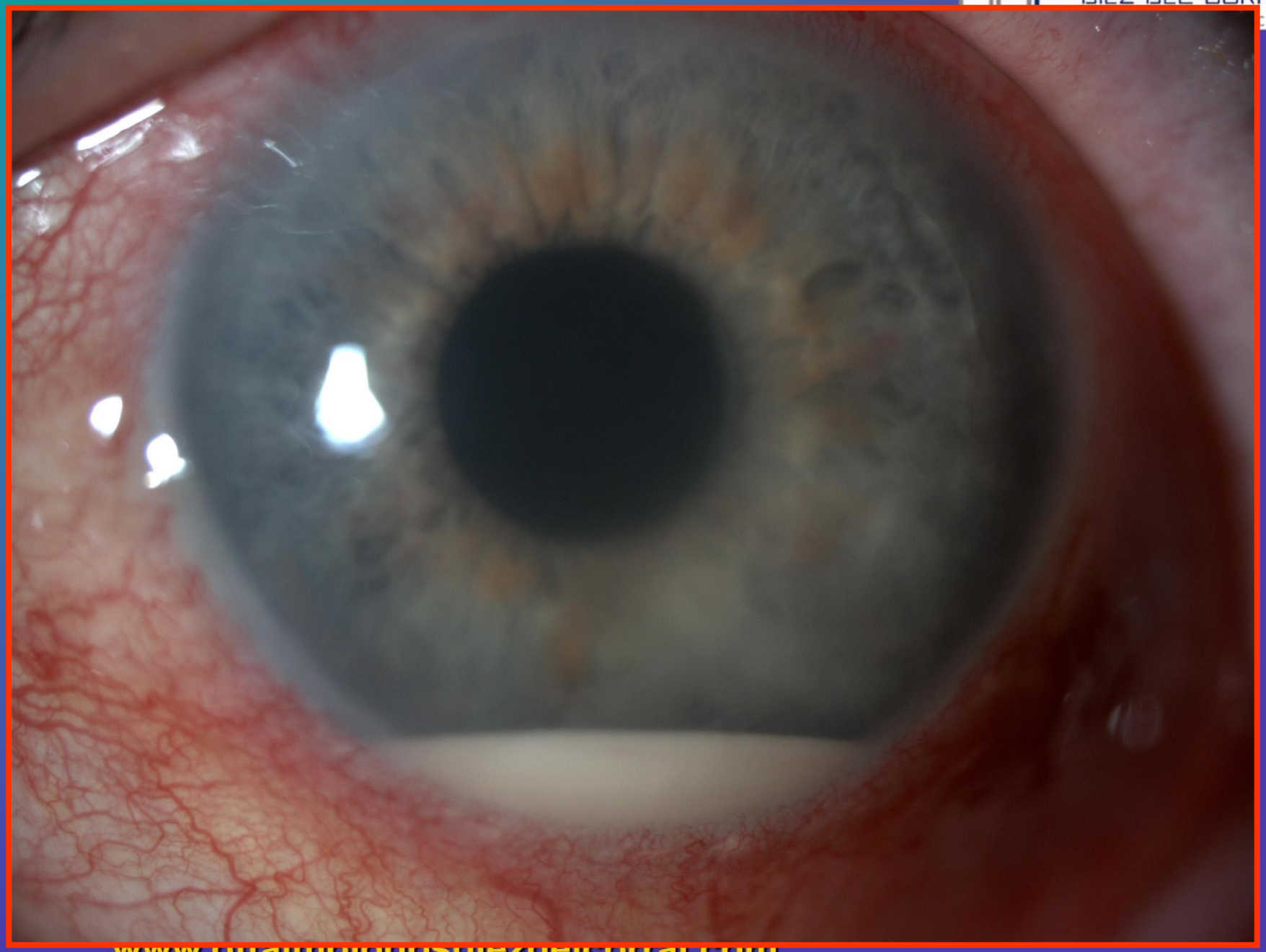

www.oftalmologosdiezdelcorral.com

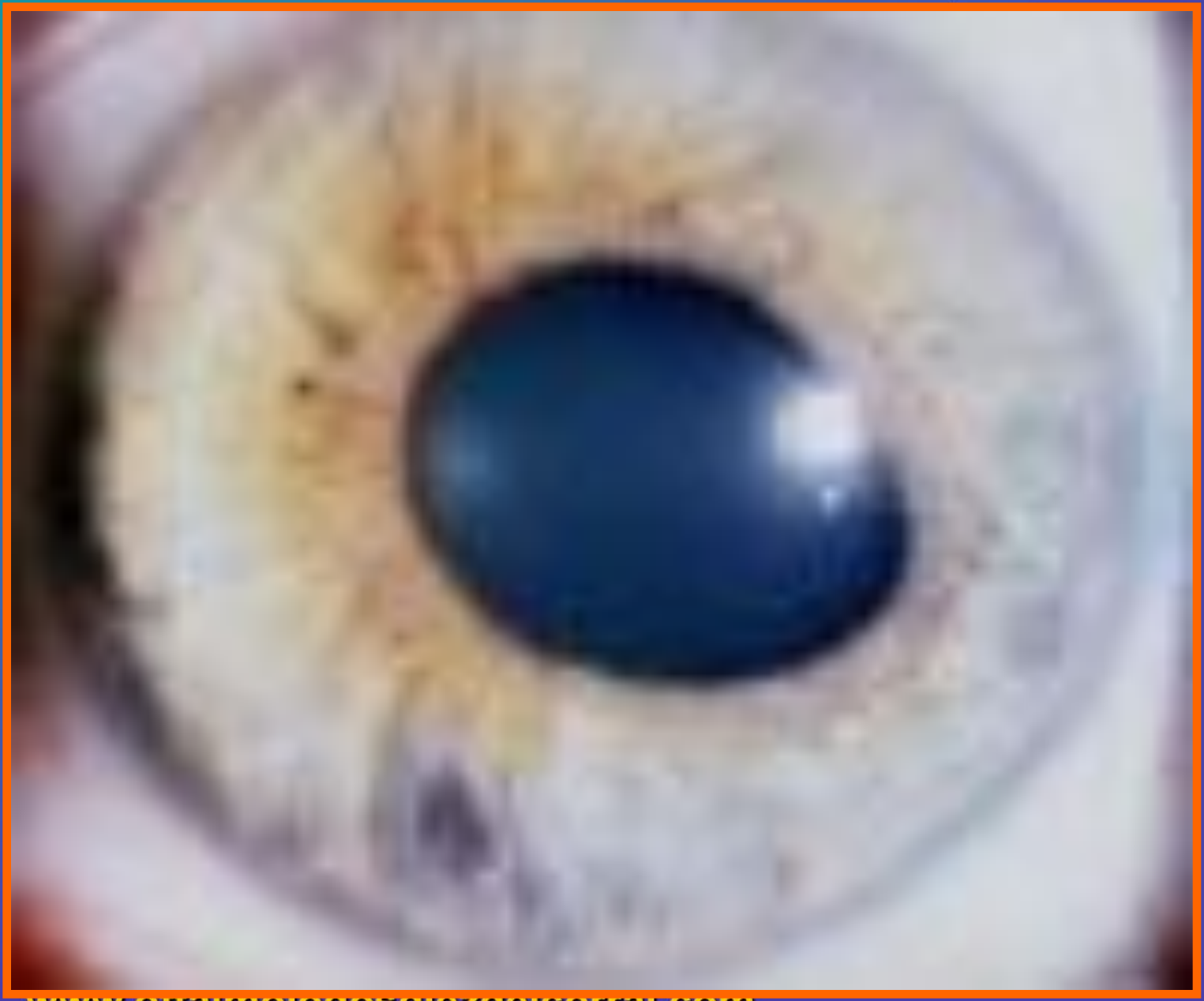

Ojo rojo

UVEÍTIS ANTERIOR

- **SIEMPRE PRECISA DERIVACIÓN URGENTE A OFTALMOLOGÍA**.
- Tratamiento precoz reduce las secuelas:
  - Catarata.
  - Sinequias.
  - Glaucoma.
  - EMQ.

Ojo rojo

NOTAS SOBRE TRATAMIENTO – explicarlo a los padres!!!

- **Si coinciden colirios y pomadas**, poner primero el colirio (la pomada no deja absorber bien la gota).
- **Si hay que poner varios tratamientos coincidentes** (colirio y colirio; o colirio y pomada), esperar 10 minutos entre uno y otro (previene efecto lavado).
- **Gotas**: tirar del párpado inferior, inclinar la cabeza atrás e instilar una gota (no se precisan más) en fórnix inferior. No contactar frasco con párpado.
- **Pomadas**: tirar del párpado inferior (aunque el problema sea arriba) y aplicar un chorro de lado a lado en fórnix.

Ojo rojo

NOTAS SOBRE TRATAMIENTO – explicarlo a los padres!!!

NUNCA OCLUIR UN OJO INFECTADO O CON SOSPECHA DE ELLO,

como conjuntivitis, abscesos …

(caldo de cultivo bacteriano y dificultad de percibir cambios)

Vía lagrimal

DACRIOCISTITIS CONGÉNITA

- Es la imperforación del conducto lacrimonasal.
- Habitualmente por persistencia de la válvula de Hasner en la desembocadura en fosa nasal.
- Epífora presente desde el nacimiento o poco después.
- Ocurre en el 6% de lactantes.
- **90%** mejoran espontáneamente.

Sistema lagrimal

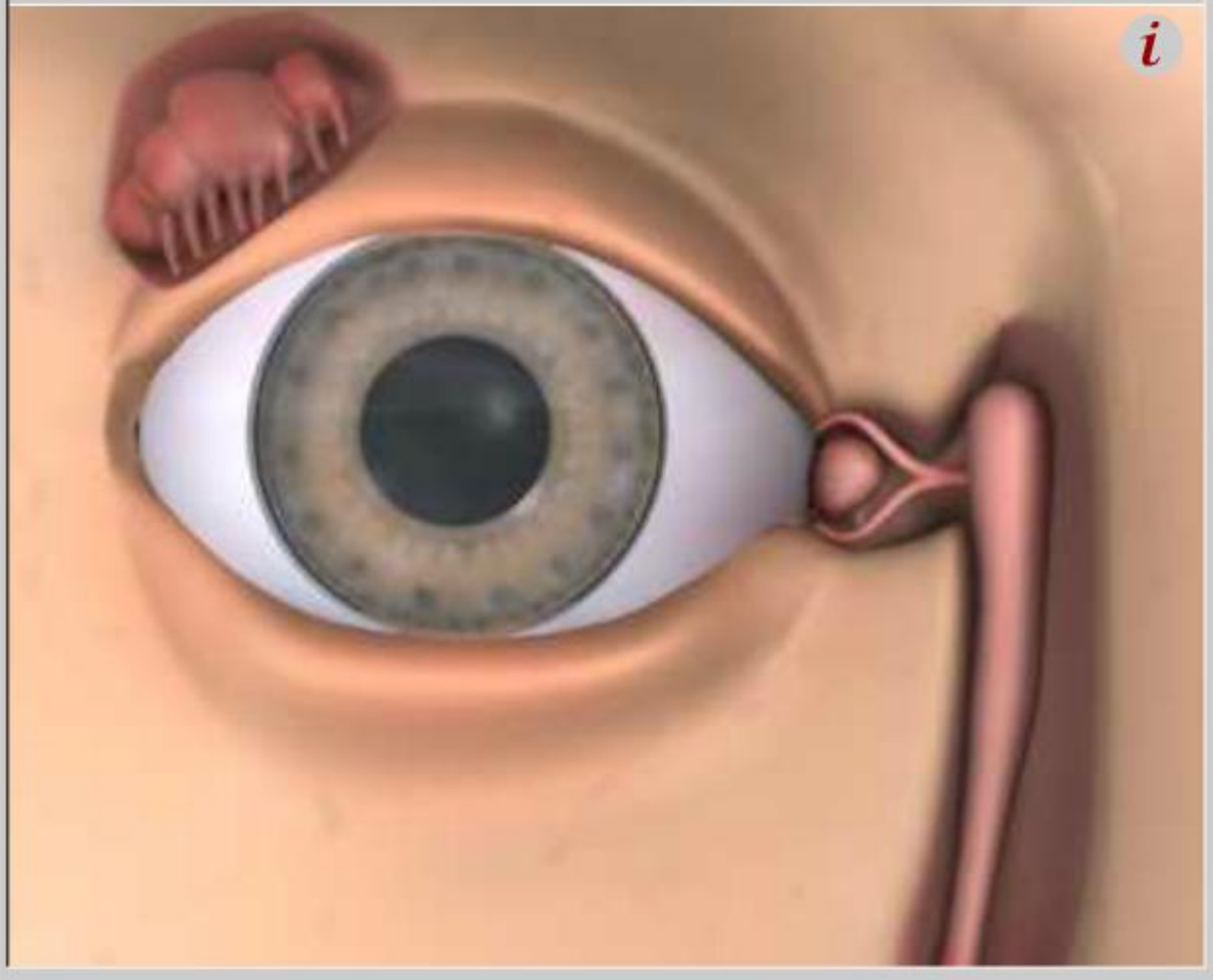

Alcon

Vía lagrimal

DACRIOCISTITIS CONGÉNITA

- Clínica:
  - Epífora constante uni o bilateral desde el nacimiento.
  - Conjuntivitis de repetición.
  - Legaña adherente crónica.
  - Reflujo mucopurulento al masajear el saco lagrimal.
  - Puede desarrollar dacriocistitis agudas y celulitis preseptal (muy raramente).

Vía lagrimal

DACRIOCISTITIS CONGÉNITA

- Tratamiento:
  - < 6 meses: masaje de saco lagrimal diario antes o después del baño → EXPLICAR!!!
  - 6 – 12 meses: sondaje y siringación de vía lagrimal en consulta o quirófano.
  - > 1 año: sondaje y siringación de vía lagrimal en quirófano bajo anestesia general.
  - Multirrecidivantes: intubación temporal de vía lagrimal.

Vía lagrimal

DACRIOCISTITIS CONGÉNITA

El momento ideal para realizar el sondaje son los 6 a **12 meses** de vida. Luego empeora el pronóstico → ojo a las listas de espera a la hora de decidir derivar a OFT.

Patología palpebral

BLEFARITIS SEBORREICA

- Descamación seborreica acumulada en borde de párpado y base de pestañas.
- Color amarillento y untuoso.
- Asociado frecuentemente a dermatitis seborreica.
- Extremadamente frecuente.
- Al entrar en el ojo, causa ojo rojo crónico con molestias superficiales y prurito.
- Curso crónico con agudizaciones.

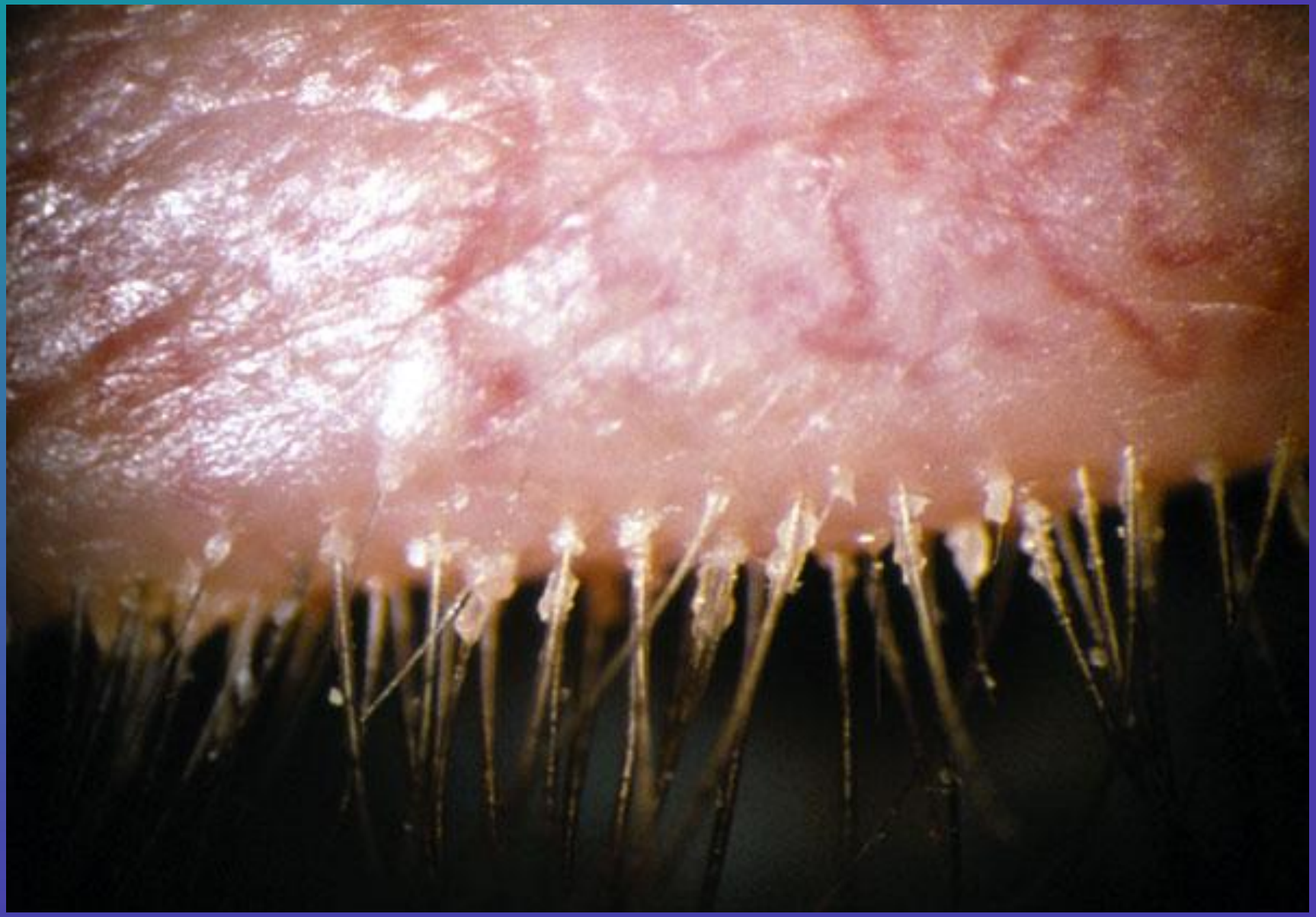

Patología palpebral

BLEFARITIS SEBORREICA

- Tratamiento:
  - Explicar naturaleza crónica con reagudizaciones.
  - Limpieza de párpado 1 ó 2 veces día con productos específicos (lephagel®, lephasol®, lephanet®, cilclar®, blefarix toallitas®…) o champú de bebés diluido 1/10.
  - Geles lubricantes con componente lipídico: lipolac gel.
  - Pomadas antibiótico-corticoide en brotes de inflamación 2 ó 3 veces / día durante 7-10 días (terra-cortril pomada®, pomada prednisona-neomicina®).

Patología palpebral

ORZUELO

- Inflamación +/- infección aguda de una glándula de Meibomio (en espesor palpebral, desembocan en borde libre tras las pestañas; fabrican la grasa de párpado, pestaña y lágrima).
- Causada por la oclusión de su orificio de drenaje y acumulación de grasa en su interior.

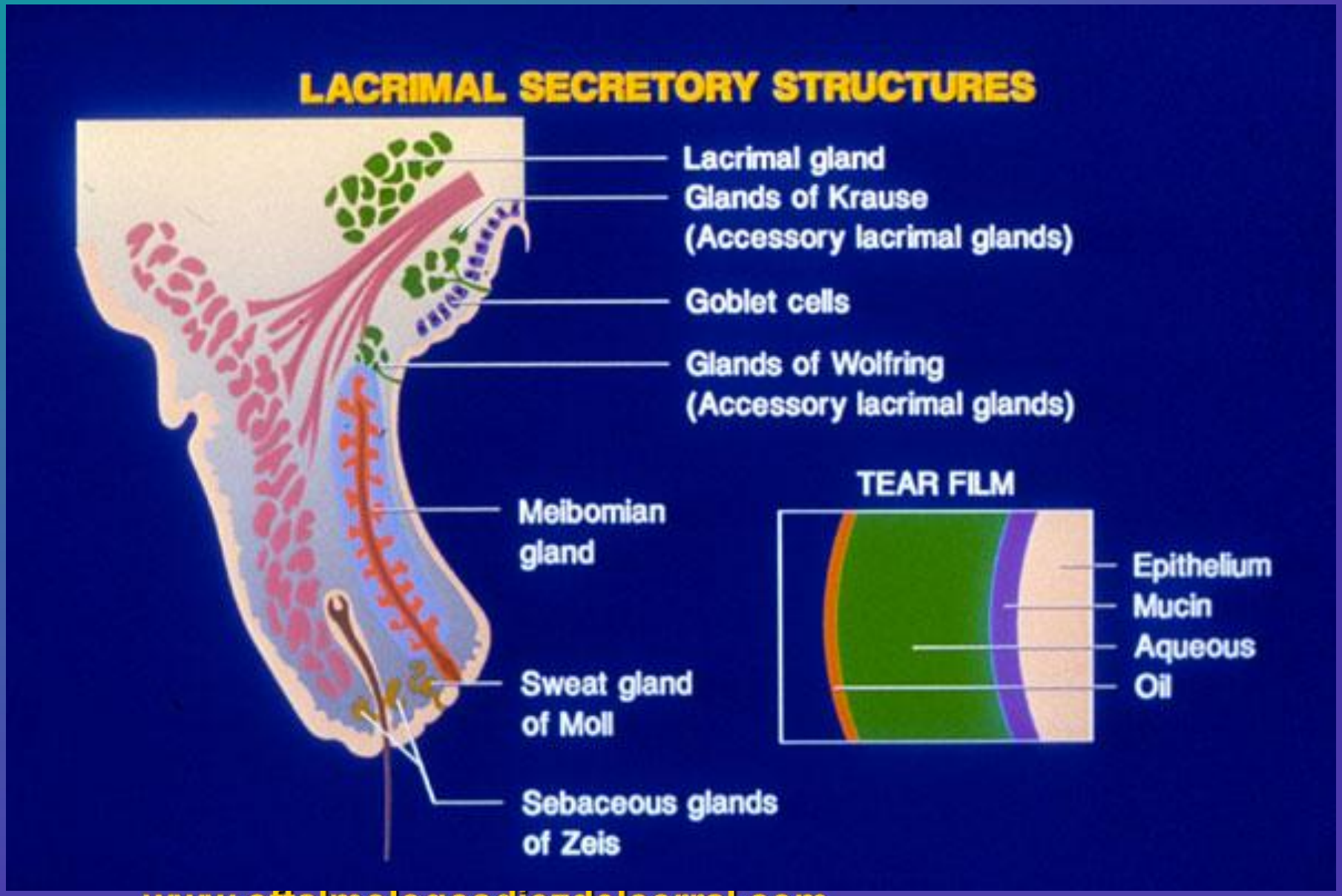
LACRIMAL SECRETORY STRUCTURES
Lacrimal gland
Glands of Krause
(Accessory lacrimal glands)
Goblet cells
Glands of Wolfring
(Accessory lacrimal glands)
Meibomian gland
Sweat gland of Moll
Sebaceous glands of Zeis
TEAR FILM
Epithelium
Mucin
Aqueous
Oil

Patología palpebral

ORZUELO

- Inflamación +/- infección aguda de una glándula de Meibomio (en espesor palpebral, desembocan en borde libre tras las pestañas; fabrican la grasa de párpado, pestaña y lágrima).
- Causada por la oclusión de su orificio de drenaje y acumulación de grasa en su interior.
- Facilitado por **blefaritis seborreica** que tapona la glándula (y polvo, suciedad…).

Patología palpebral

ORZUELO

- Cursa con dolor, enrojecimiento, masa, edema palpebral y ocasional apertura y supuración.
- Pueden ser:
  - Únicos o múltiples.
  - Superiores o inferiores.
  - Externos o internos (se ven más por piel o por conjuntiva tarsal respectivamente).
  - Recidivantes.

Patología palpebral

ORZUELO

- Evolución:
  - **Resolución** → desaparición a la vista y el tacto.
  - **Cronificación** → desaparece la inflamación, el dolor y el enrojecimiento… pero permanece la masa visible y / o palpable.

Patología palpebral

ORZUELO

- Tratamiento:
  - **Calor local** durante 10 minutos / 8 horas ("llave hueca", cuchara, paño planchado …).
  - **Pomada antibiótico + corticoide** 1 aplicación cada 8 horas, 7 días (terra-cortril pomada®, pomada prednisona – neomicina®).

Patología palpebral

CHALACION

- Inflamación crónica de una glándula de Meibomio.
- Es la forma evolucionada, enquistada, de un orzuelo.

Patología palpebral

CHALACION

- **Único síntoma es la masa** palpebral visible o palpable, sin dolor, sin calor, sin enrojecimiento ni edema.

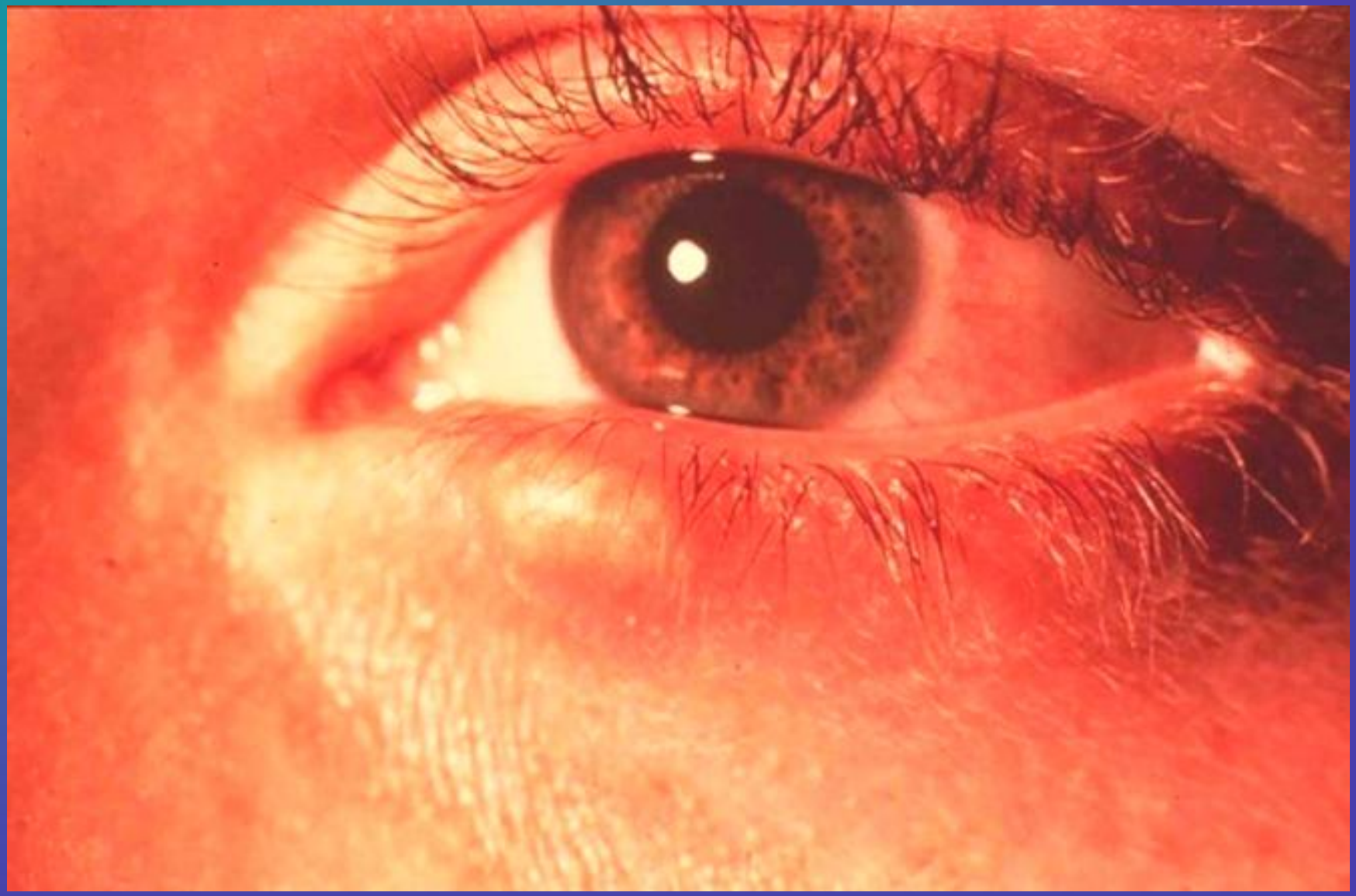

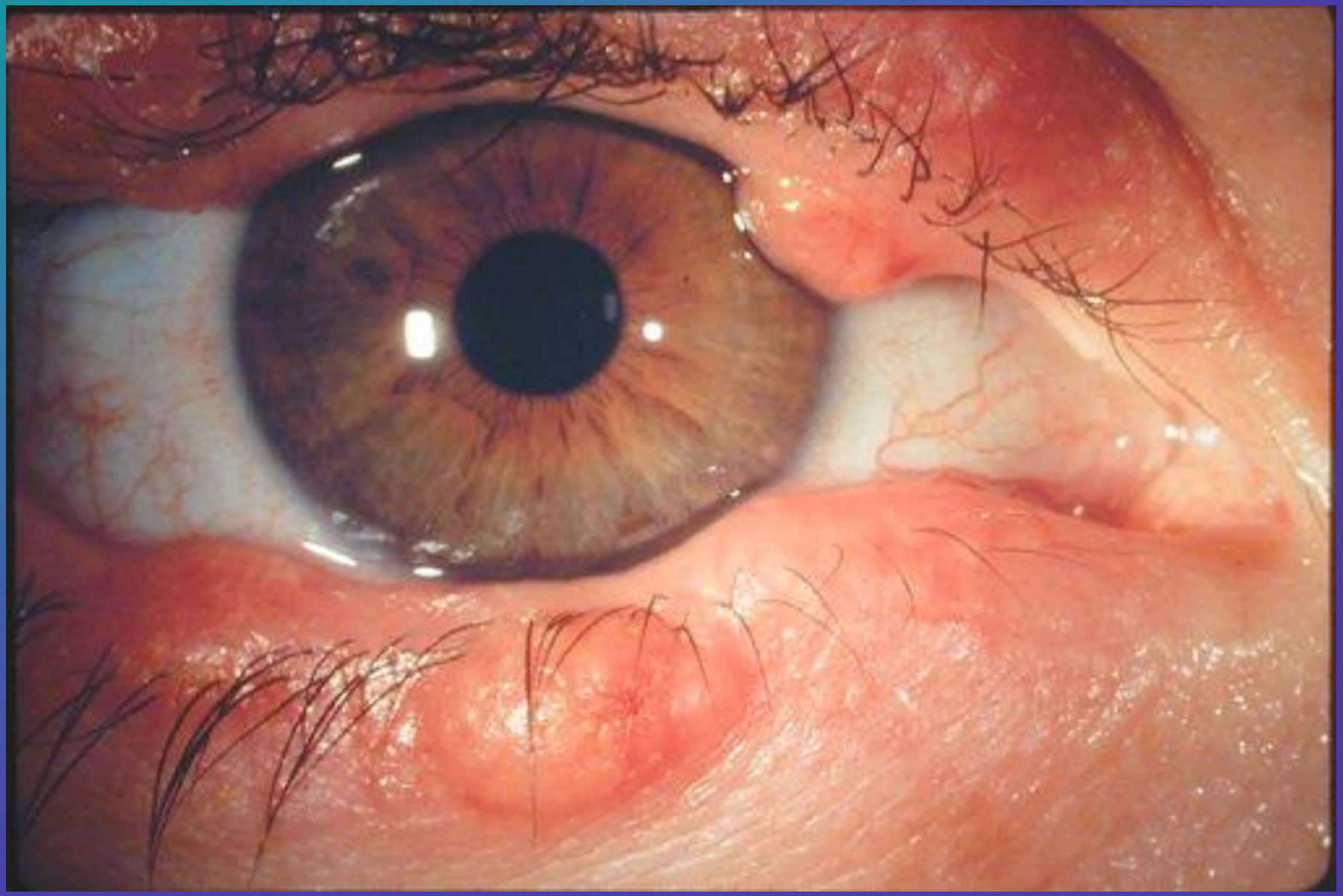

Patología palpebral

CHALACION

- Tratamiento:
  - **Expectante** → no hacer nada si al paciente no le molesta ni importa (muchos consultan por si "es malo" tenerlo, pero a ellos no les molesta).
  - **Inyección intrapalpebral** de corticoide de larga vida media (trigon depot®) → atenúa la masa … pero no hace desaparecer el quiste.
  - **Quirúrgico** → sencillo, rápido.

Patología traumática

Patología traumática

- Secuencia de actuación:
  - Valorar AV (aproximada).
  - Inspección de globo y anejos.
  - Palpación de reborde orbitario.
  - MOE → paresias por fractura orbitaria.
  - MOI → buscar midriasis traumática.
  - Tinción con fluoresceína.
  - Examen de fondo de ojo.

Patología traumática

- De fuera a dentro:
  - Laceraciones palpebrales.
  - Hiposfagma.
  - Laceración conjuntival.
  - Perforación ocular.
  - Erosión corneal / cuerpo extraño corneal.
  - Causticación ocular.
  - Cristalino: catarata traumática / luxación.
  - Retina: desprendimiento / conmoción.

Patología traumática

LACERACIÓN PALPEBRAL

- Descartar afectación de borde libre y pérdida de tejido → indican derivación OFT.
- Cicatrización muy buena: piel fina y sin tracción.
- Suturar con 5 ó 6 / 0.
- Puntos sueltos o continua, poco apretados y retirar en 7 días.

DIEZ DEL CORRAL
Clínica Oftalmológica

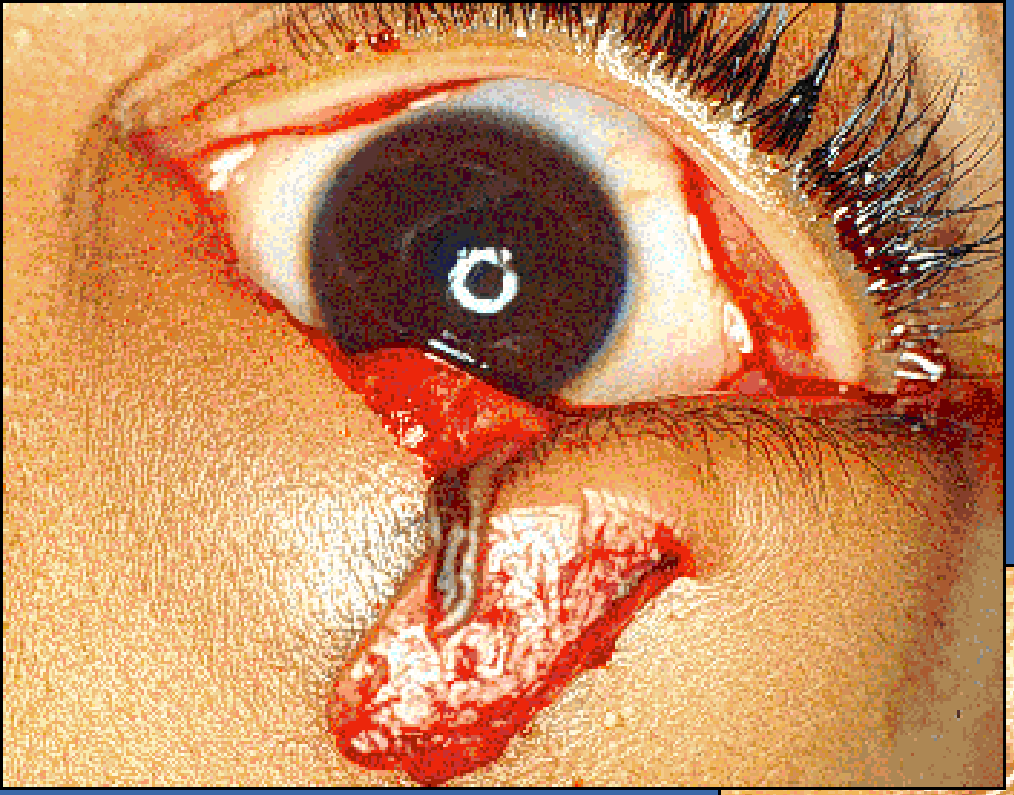

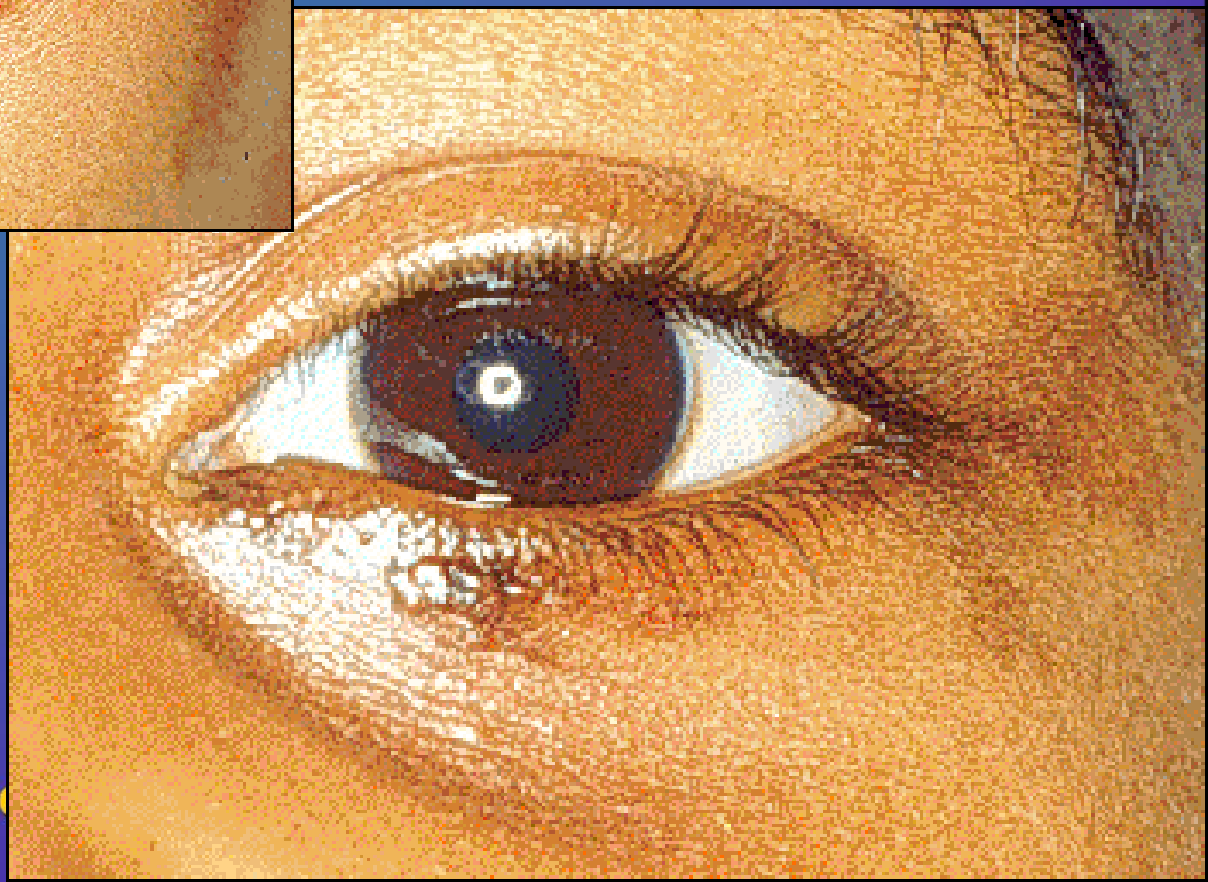

www.oftalmologos

DIEZ DEL CORRAL
Clínica Oftalmológica

www.oftalmologosd

Patología traumática

HIPOSFAGMA

- Es irrelevante (salvo que se asocie a otras lesiones oculares).
- Sólo precisa tranquilizar paciente y familia.
- No tiene tratamiento (es un hematoma!).

Patología traumática

LACERACIÓN CONJUNTIVAL

- Fácil identificación tiñendo con fluoresceína.
- Puede sangrar → legaña y lágrima sanguinolenta.
- Descartar cuerpos extraños y perforación. Lavar con SSF a presión bajo anestesia tópica.
- Sólo las grandes (>1 cm) precisan sutura.
- Si hay duda de la integridad del ojo, derivar OFT.

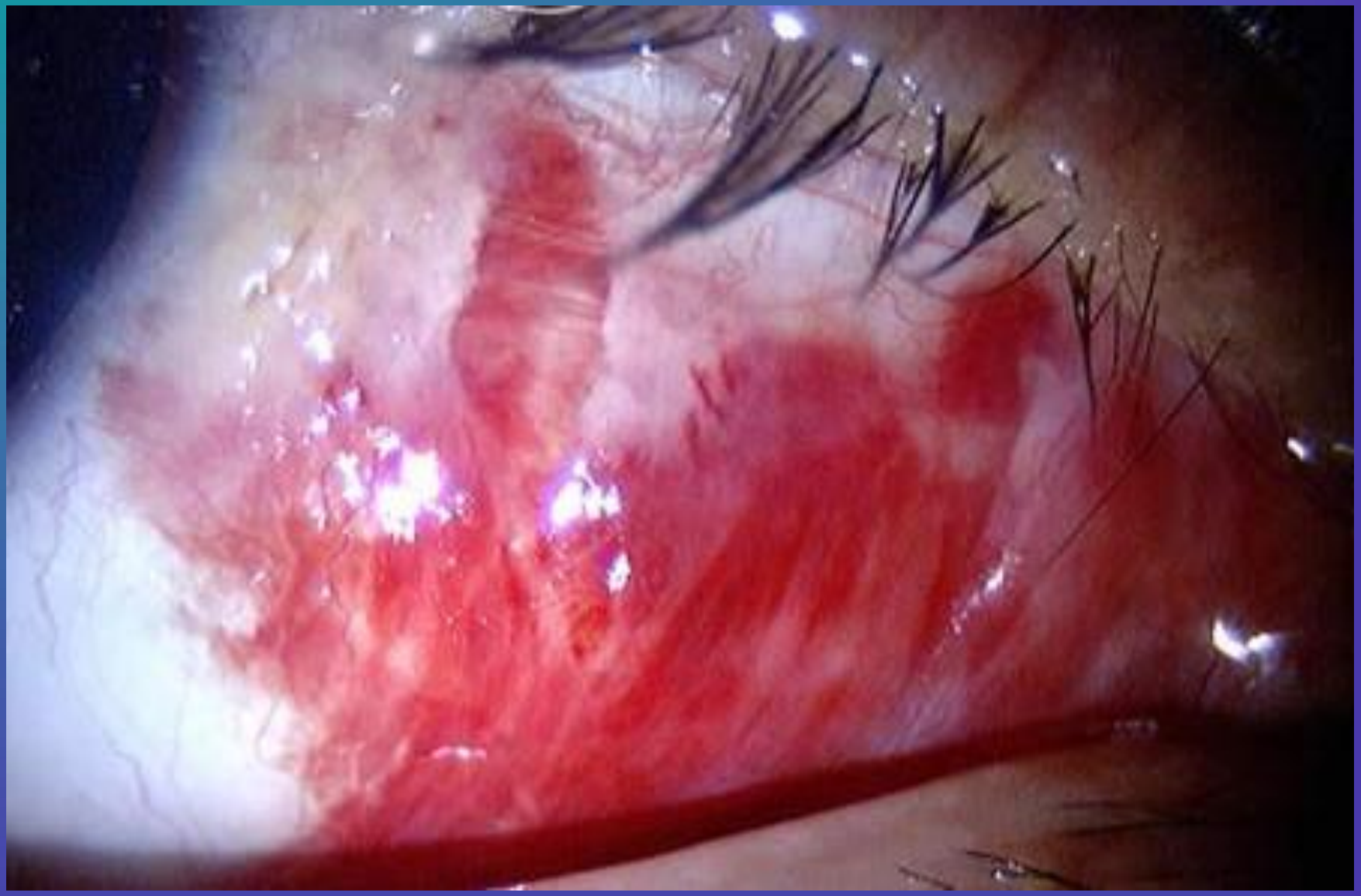

Patología traumática

PERFORACIÓN OCULAR

- Situación de extrema gravedad – alto riesgo de endoftalmitis, mayor si cuerpo extraño intraocular.
- Signos:
  - Enoftalmos → por pérdida de volumen del ojo.
  - Signo de seidel.

SIGNO DE SEIDEL (PERFORACIÓN OCULAR)

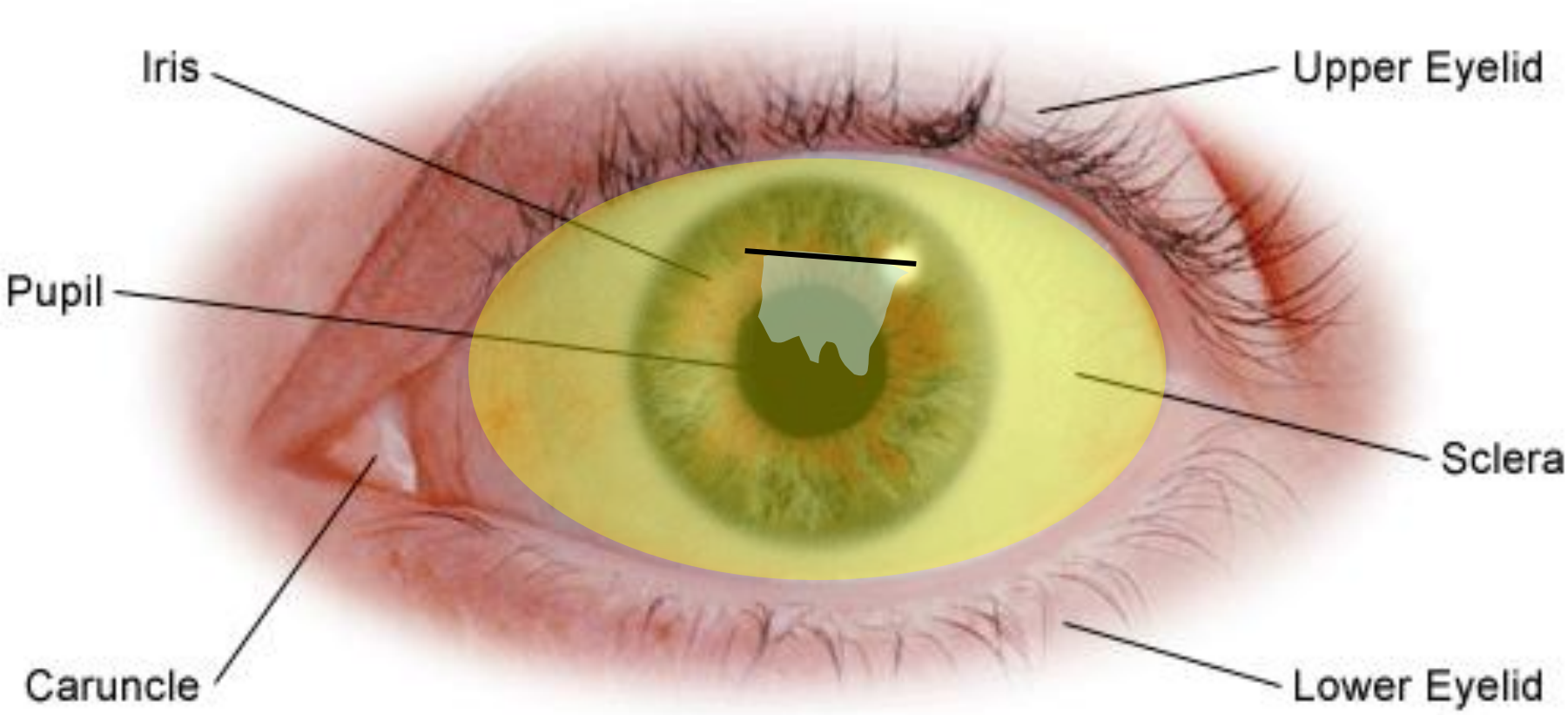

Patología traumática

PERFORACIÓN OCULAR

- Situación de extrema gravedad – alto riesgo de endoftalmitis, mayor si CEIO.
- Signos:
  - Enoftalmos → por pérdida de volumen del ojo.
  - Signo de seidel.
  - Hipotonía y deformidad del globo.
  - Gran inflamación (si ha habido tiempo suficiente).
- Doloroso, con pérdida de visión.

Patología traumática

PERFORACIÓN OCULAR

SI SE CONFIRMA la perforación NO INSTILAR NINGÚN COLIRIO NI HACER NADA → ocluir sin comprimir y derivar URG-OFT.

Patología traumática

EROSIÓN – CUERPO EXTRAÑO CORNEAL

- C.E. corneal – conjuntival es fácil de ver.
- Erosiones corneales (y conjuntivales) tiñen bien con fluoresceína.
- Los C.E. alojados bajo el párpado superior producen erosiones lineales verticales → buscarlos ante dicho signo.

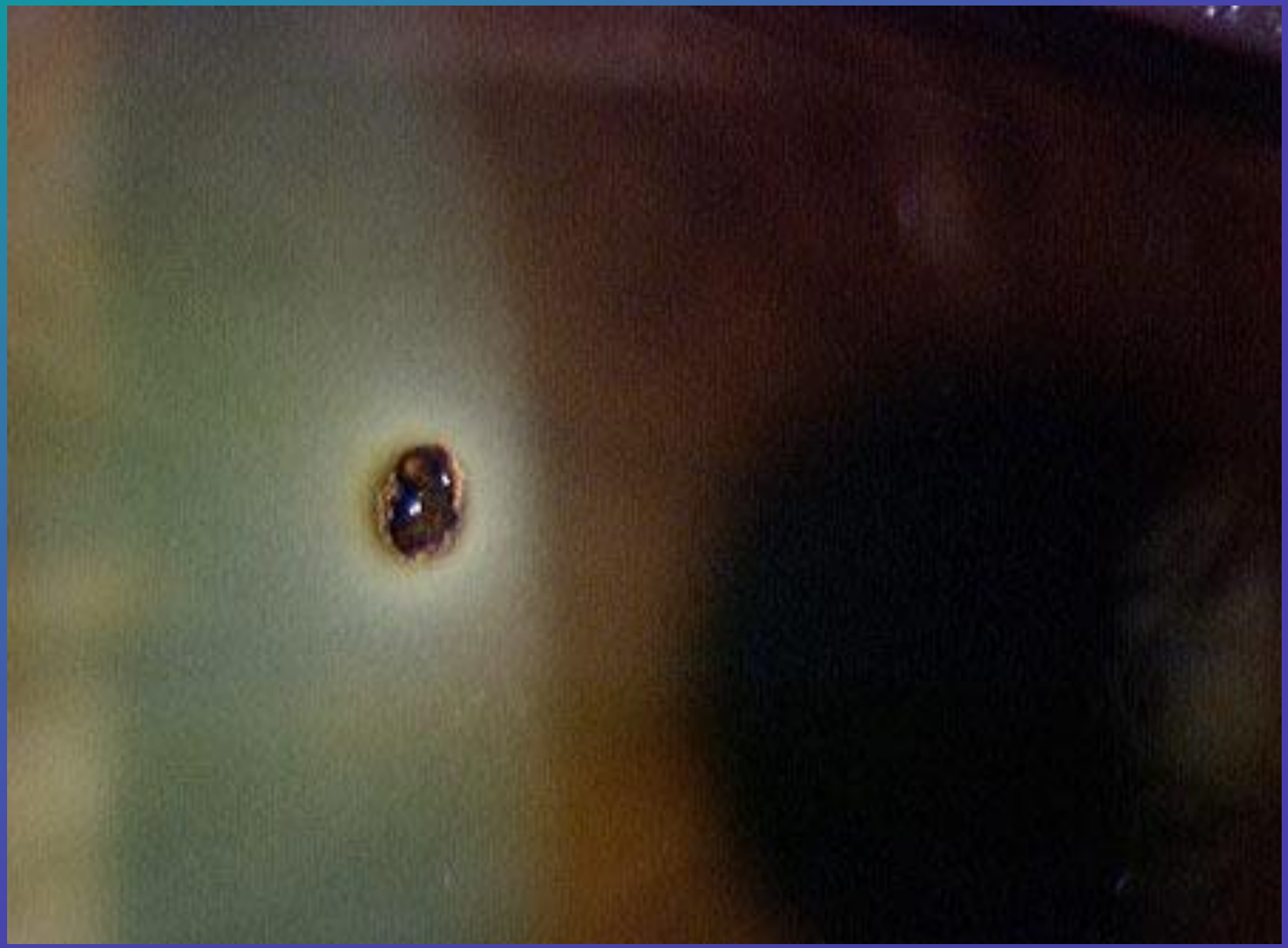

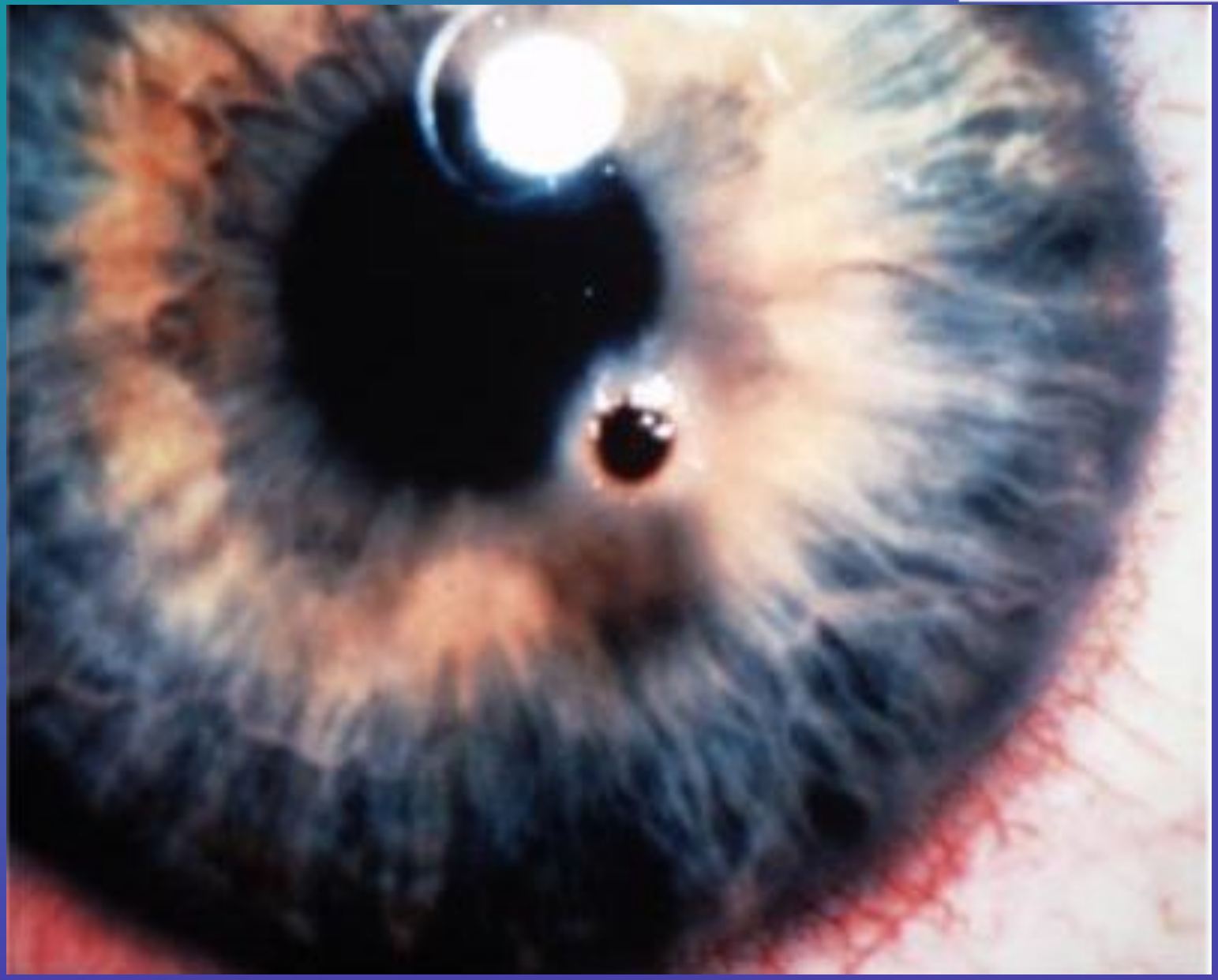

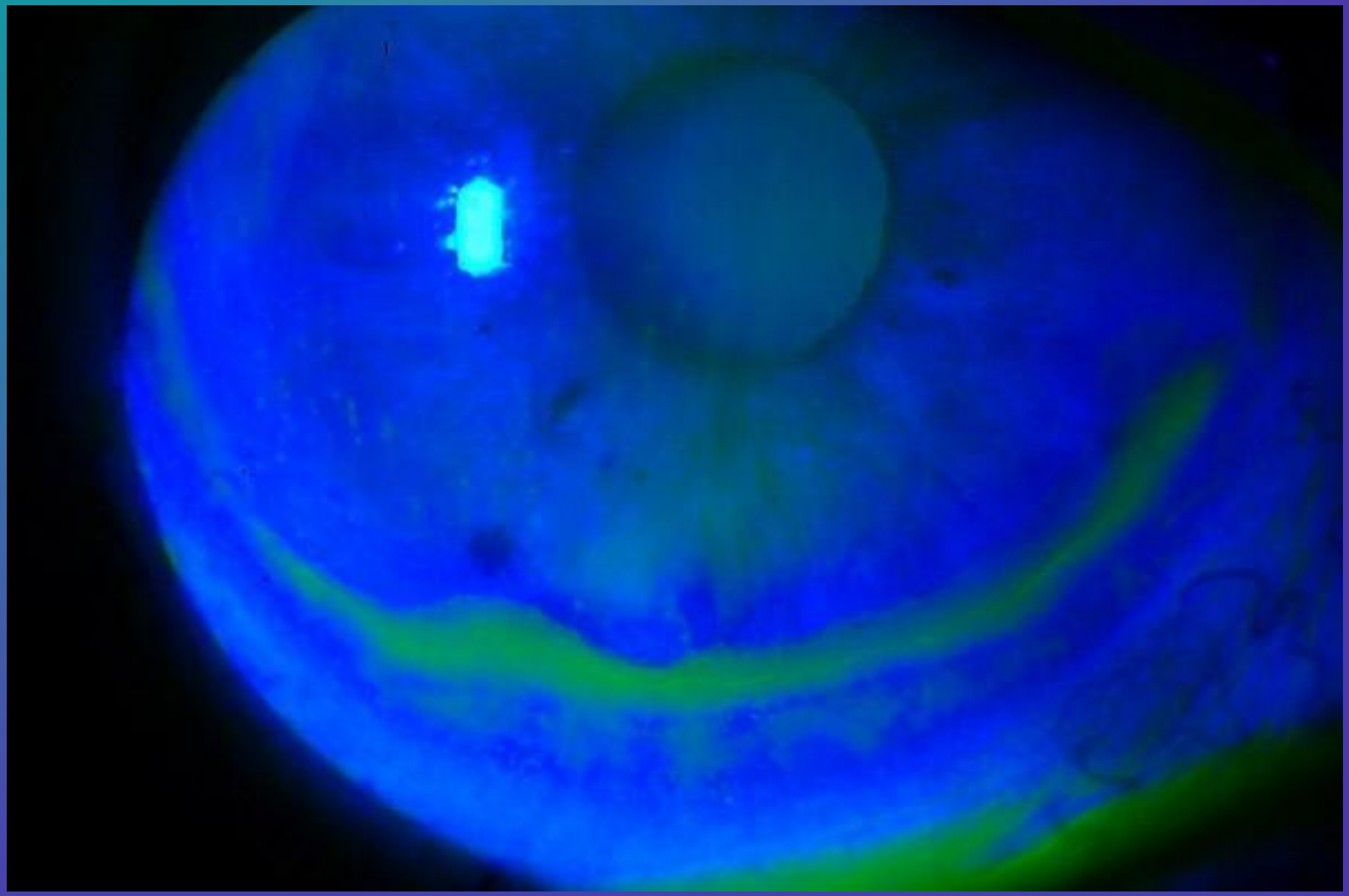

Patología traumática

EROSIÓN – CUERPO EXTRAÑO CORNEAL

- Aplicar anestesia tópica.
- Extraer C.E. si lo hay con aguja, torunda de oídos, imán (si metálico) o hemosteta.
- Oclusión compresiva 24 h + pomada antibiótica / 8 h x 5 días (tobrex ungüento®, pomada epitelizante oculos® …).
- Analgesia oral si precisa.

Patología traumática

CAUSTICACIÓN OCULAR

- Son quemaduras químicas de superficie ocular.
- La mayor emergencia oftalmológica.
- Precisa lavado masivo inmediato con SSF o agua corriente (10 minutos bajo el grifo) (salvo cal).
- Instilar anestesia tópica varias veces para facilitar la apertura ocular y el lavado.
- Son extremadamente dolorosas.

Patología traumática

CAUSTICACIÓN OCULAR

- Tratamiento: tras el lavado muy profuso …
  - Oclusión compresiva → analgesia “mecánica”.
  - Analgesia oral.
  - Analgesia tópica → ciclopléjico colirio 1 g / 8 h.
  - Antibiótico tópico en pomada.

Patología traumática

CAUSTICACIÓN OCULAR

NUNCA USAR ANESTESIA TÓPICA COMO TRATAMIENTO.

Es epiteliotóxico y anula el dolor como signo evolutivo.

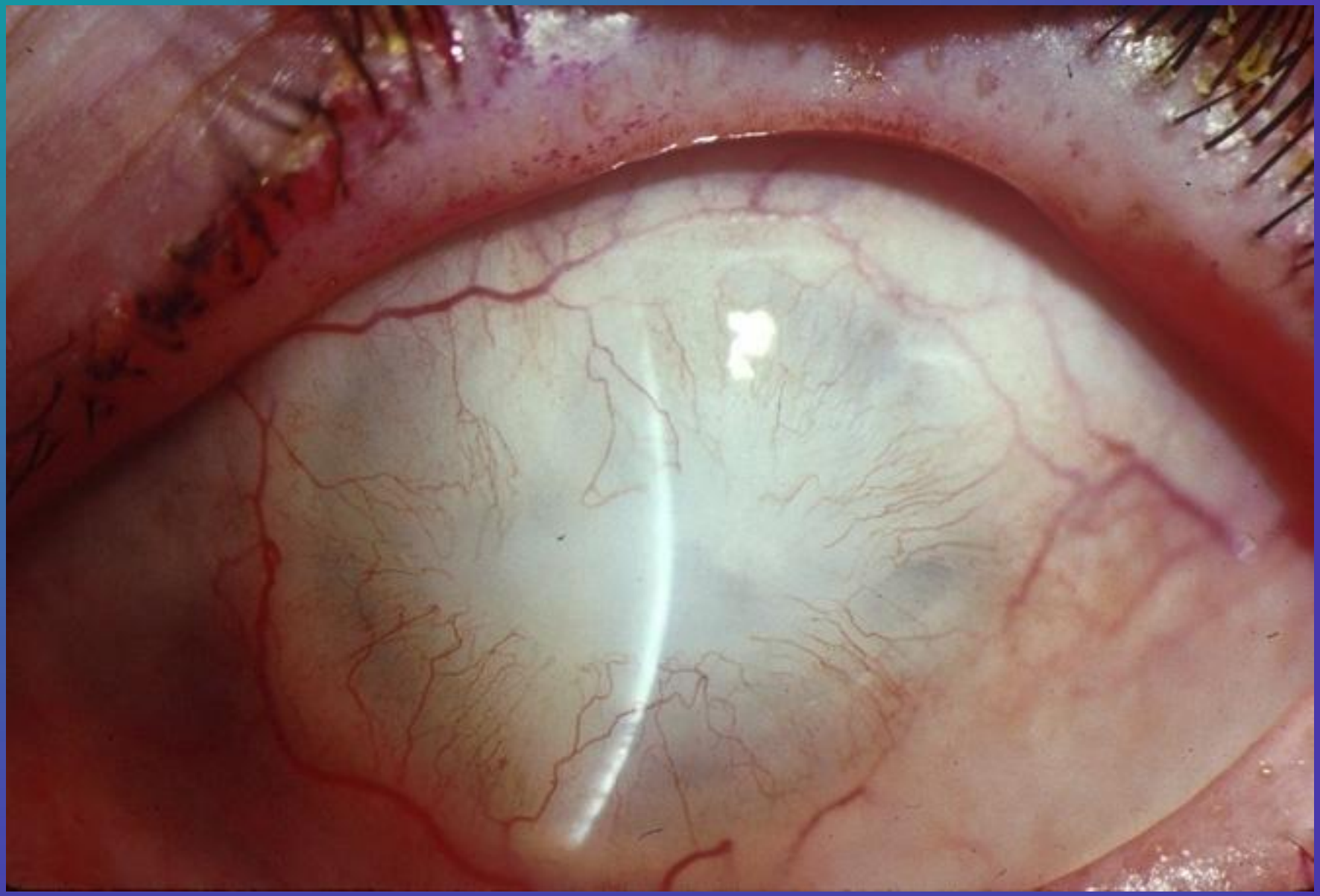

Patología traumática

CATARATA TRAUMÁTICA

- Mecanismos de aparición:
  - Trauma cristaliniano por CEIO → catarata localizada, llamativa, aparición inmediata.
  - Trauma contuso ocular → catarata difusa, menos intensa, aparición subaguda (días).
- IMPORTANTE: ante una catarata del 1º tipo, pensar siempre en cuerpo extraño intraocular.

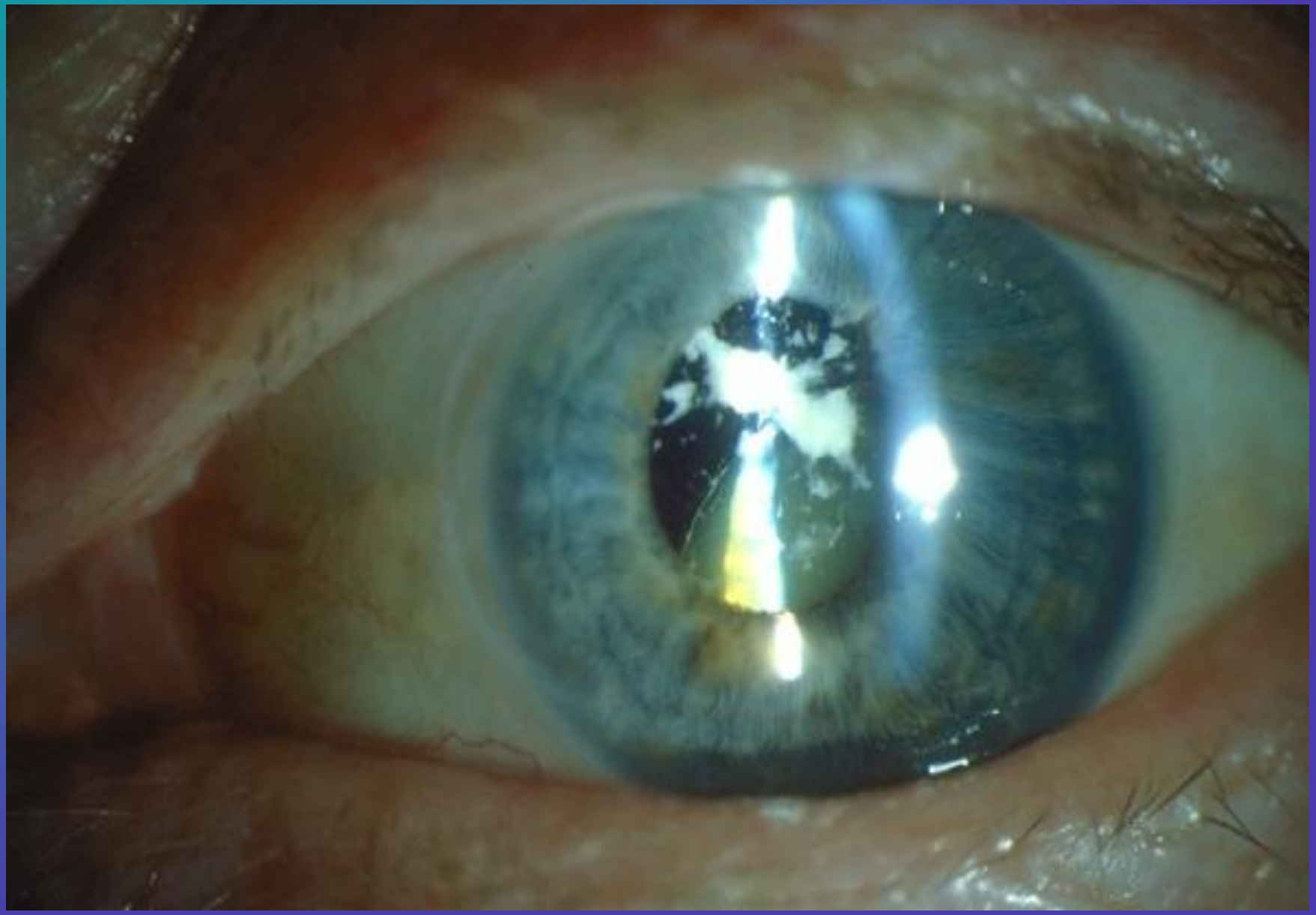

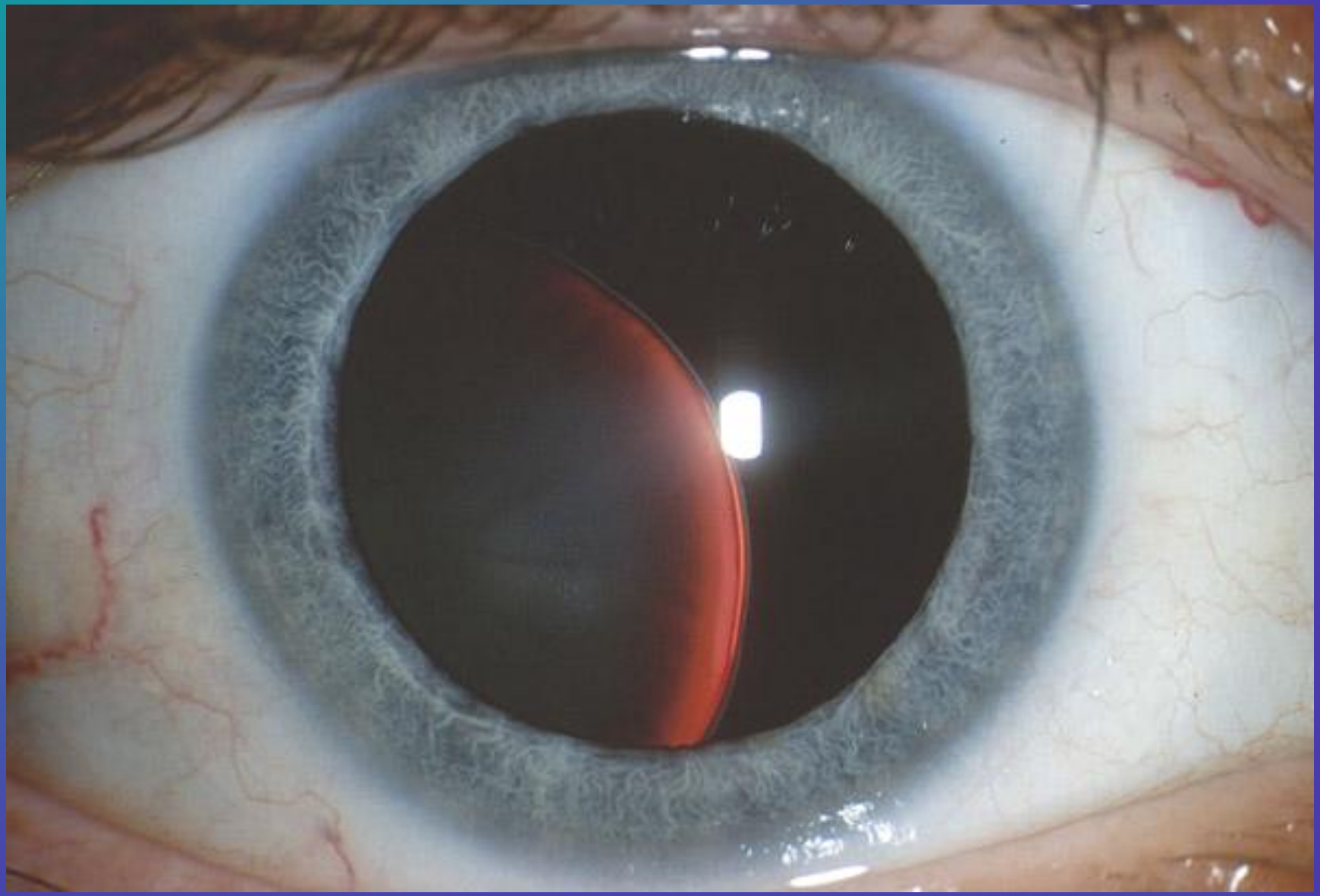

Patología traumática

DESPRENDIMIENTO DE RETINA

- Asociado a desgarros en la retina creados en el traumatismo por:
  - Contusión → deformación del globo.
  - Perforación escleral y retiniana directa por un CEIO.
- Clínica característica de ↓CV progresiva, uniforme y absoluta desde la periferia hacia el centro.
- Tratamiento: inmediato si hay CEIO y precoz (días) como cualquier DR si no lo hay.

Patología traumática

CONMOCIÓN RETINIANA

- Es un edema retiniano parcheado postraumático.
- FO: retina aplicada engrosada plateada.
- Clínica:
  - ↓CV parcheada (DR → uniforme).
  - Escotomas relativos (DR → absoluto).
  - ↓AV moderada (DR → muy severa).
  - Aparición "inmediata" (DR → algo más lenta).
- Resolución espontánea en pocas semanas.

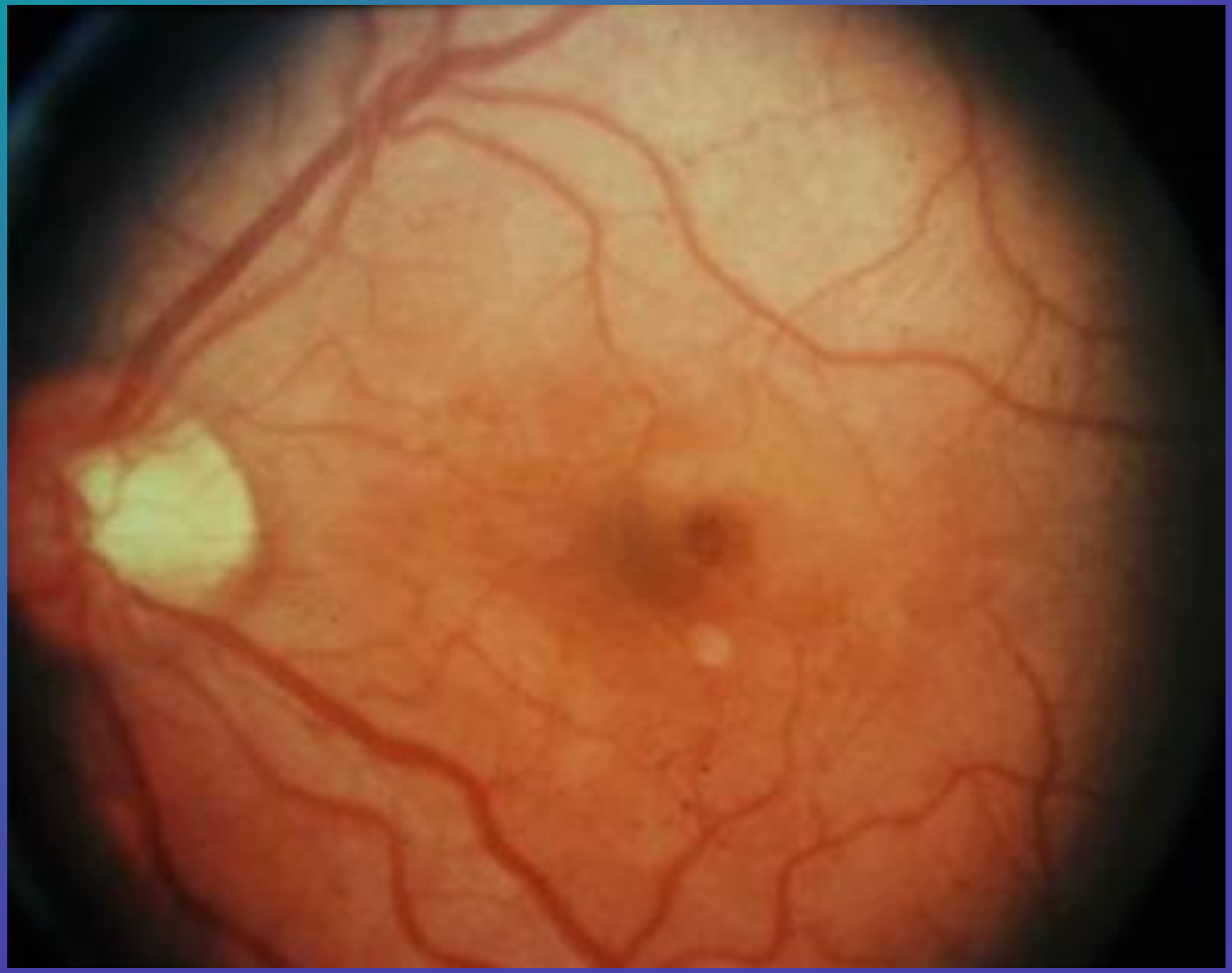

Patología traumática

NIÑO MALTRATADO

- 40% tienen lesiones oculares.
- Incluyen:
  - **Hemorragias retinianas** (casi patognomónicas) / vítreas / coroideas.
  - Equimosis palpebral.
  - Catarata / luxación / subluxación.

Patología traumática

NIÑO MALTRATADO

- 80% bilateralidad.
- 1/3 tendrán secuelas o ceguera.
- Frecuentemente acompañadas de hemorragia subaracnoidea o subdural.

Patología traumática

- Signos de alarma en un trauma:
  - Limitación de la MOE.
  - Pérdida de AV o CV severas.
  - Deformidad del globo, hipotonía evidente o enoftalmos → perforación.
  - Pérdida de transparencia corneal.

Leucocoria

Leucocoria

- Es la presencia de una pupila blanca.
- Consecuencia de proceso patológico retropupilar.
- Todos suponen alto riesgo para el desarrollo visual del niño e incluso algunos para la vida.
- Descartar antes del alta a todo neonato mediante inspección y **test de Brückner**. Ser minuciosos!!!
- Precisan atención PRIORITARIA.

Leucocoria

- Etiologías más frecuentes:
  - Catarata congénita.
  - Retinoblastoma.
  - Persistencia de vítreo primario hiperplásico.
  - Retinopatía de la prematuridad.
  - Toxocariasis
  - Enfermedad de Coats.

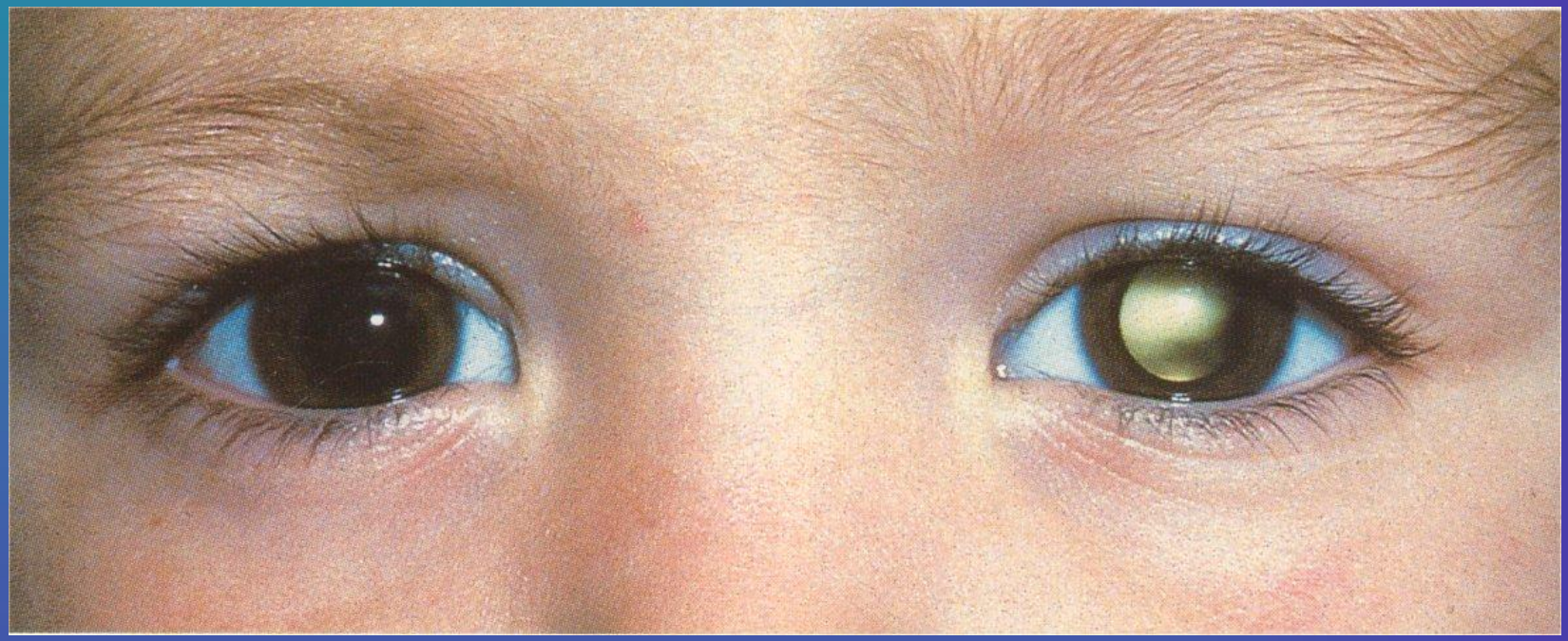

Leucocoria

RETINOBLASTOMA

- Tumor maligno retiniano. Crece en cavidad vítrea.
- Letal sin tratamiento.
- >90% de curaciones si se trata.
- Riesgo vital (80%) si se extiende fuera del ojo.
- Más frecuente en los primeros 24 meses.
- Uni o bilateral; uni o multifocal.

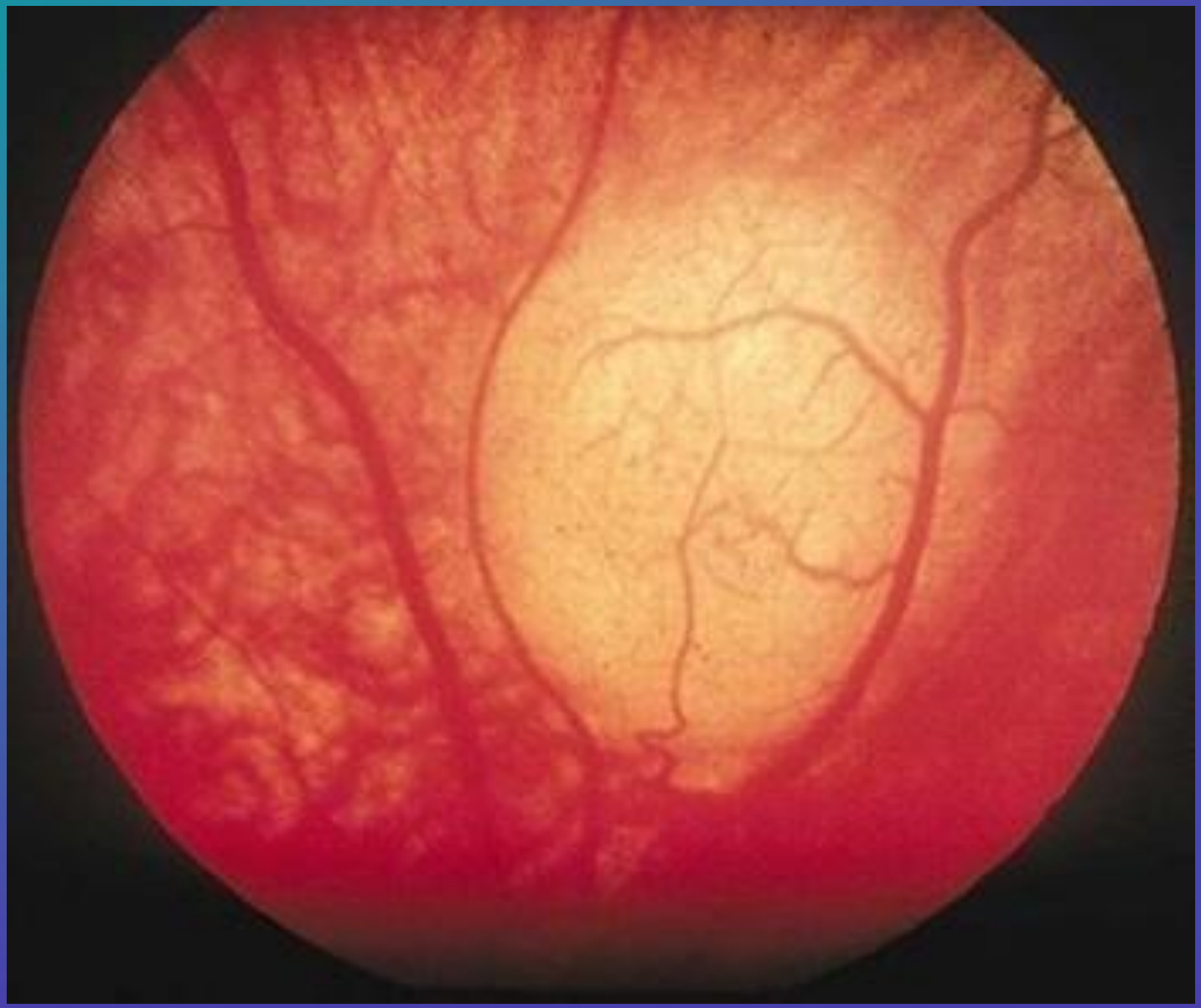

Leucocoria

CATARATA CONGÉNITA

- Opacidad total o parcial del cristalino.
- Uni o bilateral.
- Aislado o por enfermedades sistémicas.
- Puede impedir el desarrollo visual definitivamente si es densa y/o central.
- Según su severidad precisa cirugía inmediata (primeros meses de vida) o seguimiento.

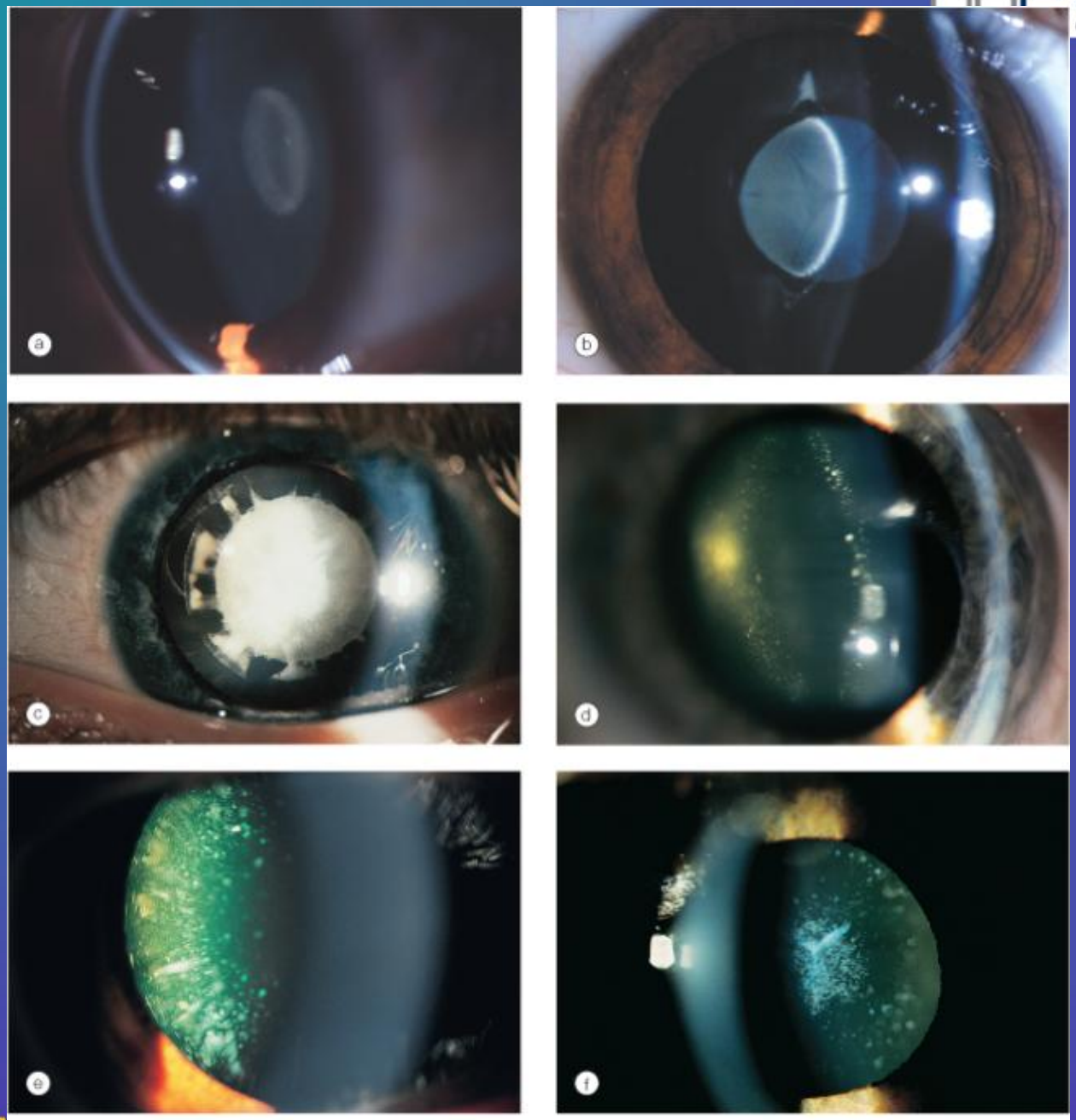

© 2007 Elsevier Ltd. Kanski: Clinical Ophthalmology 6e

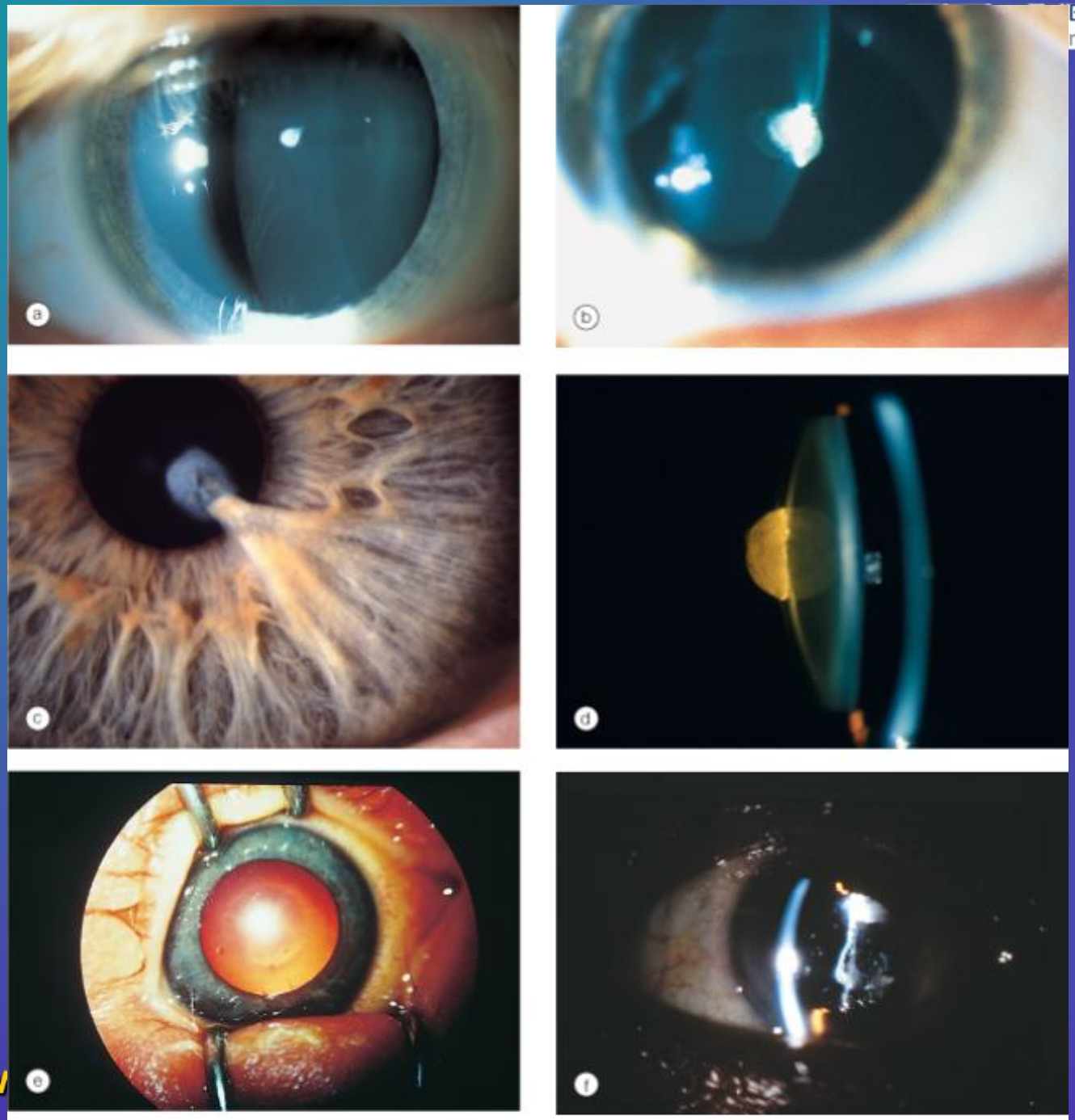

© 2007 Elsevier Ltd. Kanski: Clinical Ophthalmology 6e

WW

27.07.2004 16:45

Leucocoria

CATARATA CONGÉNITA

- Descartarla mediante test de Brückner.
- Puede precisar cirugía porque sea densa y/o por afectar el eje visual.
- Puede ser preciso operar al nacimiento o puede evolucionar y hacerse quirúrgica meses o años después (incluso en la vida adulta).

Leucocoria

RETINOPATÍA DE LA PREMATURIDAD

- Neovascularización retiniana periférica.
- Asociado a supresión prematura del desarrollo vascular retiniano periférico por hiperoxia; y posterior sobreactivación de estímulos vasoproliferativos normales retinianos (VEGF) al volver a FiO_2 ambiental.

Leucocoria

RETINOPATÍA DE LA PREMATURIDAD

- Los neovasos periféricos entran en cavidad vítrea (en las formas avanzadas) pudiendo generar tracción vitreorretiniana.
- La tracción genera desprendimiento de retina traccional → **leucocoria**.
- Bilateral y aproximadamente simétrica.

Leucocoria

RETINOPATÍA DE LA PREMATURIDAD

- Protocolo diagnóstico establecido.
- Tratamiento (antiVEGF en estudio actualmente):
  - Fotocoagulación láser periférica.
  - Vitrectomía si complicaciones (DR traccional).

Gracias por vuestra atención