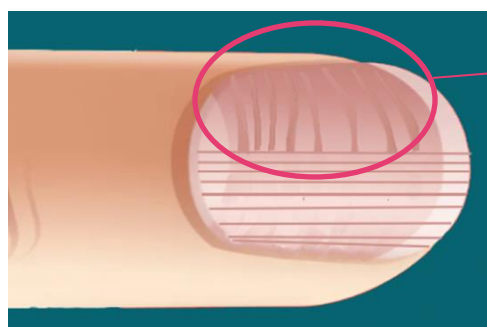


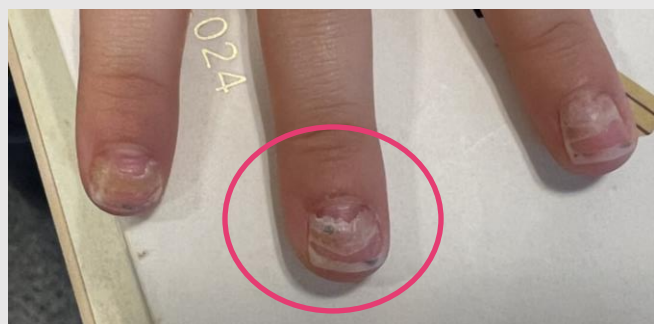## ¿HABÍAS OÍDO HABLAR DE LAS LÍNEAS DE BEAU? PATOLOGÍA UNGUEAL EN PEDIATRÍA

Jair Alonso Ferrero<sup>a</sup>, Antonio Jesús Morales Moreno<sup>b</sup>, Javier Nogueira López<sup>c</sup>, Margarita Castro Rey<sup>d</sup>, Rebeca Garrote Molpeceres<sup>d</sup>, María Medina Muñoz<sup>e</sup>

<sup>a</sup>Pediatra de Atención Primaria. Centro de Salud Llano Ponte. Avilés. Asturias. España. <sup>b</sup>MIR-Pediatría. Hospital Clínico Universitario de Valladolid. Valladolid. España. <sup>c</sup>Pediatra de Atención Primaria. Centro de Salud Las Vegas. Corvera de Asturias. Asturias. España. <sup>d</sup>Servicio de Pediatría. Hospital Clínico Universitario de Valladolid. Valladolid. España. <sup>e</sup>Pediatra de Atención Primaria. Centro de Salud Goya. Madrid. España.



Las **líneas de Beau** son unas líneas transversales en las uñas. Debido a procesos febriles e infecciosos, entre otras causas, la uña detiene su crecimiento y se fragmenta en dicha línea (**onicomadesis**). **La causa más frecuente infecciosa en Pediatría es la Enfermedad boca mano pie.**



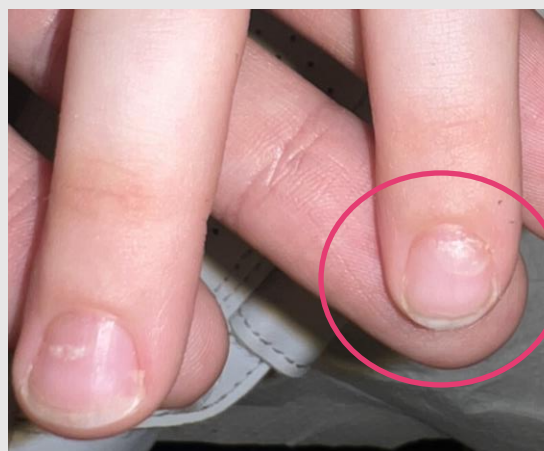Mujer de 4 años con despegamiento de la lámina ungueal indolora y **coloración amarillenta** en la parte distal de la uña.

No presenta traumatismo, afebril, no patología dermatológica concomitante ni datos de enfermedades autoinmunes.

Lámina ungueal engrosada y de coloración amarillenta que está siendo **reemplazada** en su parte proximal por una nueva de aspecto **normal**.

Se inicia prueba terapéutica con **antifúngico**, con resolución del cuadro.

### Caso 1: ONICOMICOSIS



Varón de 4 años con **fiebre** de 2 días de evolución de 38.5°C con aparición de **exantema** papuloso a nivel peribucal, en manos y pies.

A la exploración física presenta múltiples pápulas en manos y pies, así como en el paladar y pilares amigdalinos. Cuadro compatible con enfermedad boca-mano-pie. No rechazó alimentación en ningún momento.

A las dos semanas acude por presentar **despegamiento de la lámina ungueal indoloro**. No fue necesario ningún tratamiento.

### Caso 2: ONICOMADESIS POR ENFERMEDAD BOCA MANO PIE

La patología ungueal es muy frecuente en la consulta de Atención Primaria. La mayoría de los cuadros se resuelven de forma espontánea pero hay que prestar especial atención a:



- Patología Infecciosa (micosis, enfermedad boca-mano-pie)
- Patología autoinmune (psoriasis, dermatitis atópica)
- Toma de fármacos