Taller de diagnóstico e inmovilización en patología traumática

Miriam Holgado Catalán

CS Somosaguas

Soledad Holgado Catalán

CS Monterrozas

12º curso actualización pediatría AEPap 2015

Diagnóstico

- ANTECEDENTES PERSONALES
- ANAMNESIS.

  Mecanismo lesional

  Características del dolor
- EXPLORACIÓN FÍSICA

  Inspección

  Palpación

  Movilidad

Principios básicos del tratamiento

- ✓El mejor antiinflamatorio:

  crioterapia
- ✓La mejor analgesia :

  inmovilización
- ✓Elevación del miembro.
- ✓Movilización activa del resto de articulaciones
- ✓Farmacología (analgesia y aines)

Tipos de inmovilización

- **TOTAL**: escayola - fibra de vidrio - ortesis
  Con inflamación: férulas.
  Asegurar la posición funcional
- **PARCIAL:** vendaje funcional - v.compresivo - ortesis - T. Neuromuscular.

VENDAJE FUNCIONAL

Definición

- "Inmovilización parcial que impide sólo los movimientos que afectan a las estructuras lesionadas, permitiendo el resto de los movimientos".

Diferencias

	PREVENTIVO	TERAPÉUTICO
Indicación	Deportiva	Lesión
Movilidad	Óptima	Mínima
Posición	Neutra	Forzada
Duración	Horas	Días

Contraindicaciones

- Lesiones graves que precisen una inmovilización total estricta
- Fragilidad cutánea o presencia de heridas
- Alteraciones vasculares, tróficas o sensitivas
- Edema o signos inflamatorios importantes
- Falta de material o entrenamiento

Indicaciones

- Lesiones cápsulo-ligamentosas
- Lesiones tendinosas
- Lesiones musculares
- Otras:
  - Reumáticas
  - Ortopédicas
  - Neurológicas

Materiales

- Vendas elásticas adhesivas
- Vendas no elásticas adhesivas "tape"
- Maquinilla de rasurar
- Tijeras
- Alcohol
- Material acolchado de protección



VENDAJE FUNCIONAL
Aplicación

- Preparación de la piel: rasurado y desengrasado
- Protección de zonas sensibles: eminencias óseas y tendones gruesos
- Colocación en posición funcional del segmento a inmovilizar

Componentes

- Anclajes
  - Abiertos y perpendiculares al eje de la lesión
  - Inextensibles en la dirección de las tiras activas
- Tiras activas
  - Paralelas al eje de la lesión
  - Deben llegar a las tiras de anclaje, sin sobrepasarlas
  - A mayor longitud, mayor estabilidad
- Encofrados

Seguimiento

- Comodidad desde el inicio
- Revisar a los 4-5 días
- Mantener 2-3 semanas dependiendo del tipo de lesión

INMOVILIZACIÓN SEMIRRÍGIDA

- Propiedades: Permite una inmovilización superior a la funcional pero permite más movilidad que los yesos
- Ventajas: Es radiotransparente, se puede mojar, es reutilizable.
- Inconvenientes: Menos moldeable, el precio

Ortesis

Tipos:

- **Elásticas**
- **Protectoras**
- **Inmovilizadoras**
  - Totales
  - Parciales.

Férulas de escayola

Principios generales

- Inmovilizar lo estrictamente necesario
- Inmovilizar en posición funcional
- En fracturas, inmovilizar la articulación proximal y distal al foco de fractura

Férulas de escayola

Materiales:

- Venda de algodón
- Venda de yeso
- Venda de crepé

TOBILLO y PIE

Cara externa

- Ligamento peroneo-astragalino posterior
- Ligamento peroneo-astragalino anterior
- Ligamento peroneo-calcáneo

Cara interna

- Ligamento tibio-escafoideo
- Ligamento tibio-astragalino anterior
- Ligamento tibio-astragalino posterior
- Ligamento tibio-calcáneo

Esguince de tobillo

Diagnóstico

- Inspección: hematoma, edema...
- Palpación de relieves óseos
- Movilidad:
  - Bostezo en varo
  - Bostezo en valgo

Palpación de relieves óseos

Maléolo peroneo

Base del quinto metatarsiano

Palpación de ligamentos

Ligamento peroneo-astragalino anterior

Palpación de ligamentos

Ligamento peroneo-calcáneo

Palpación de ligamentos

Ligamento peroneo-astragalino posterior

Valoración de la estabilidad

- Cajón anterior

- Inversión forzada

Clasificación

	Grado I	Grado II	Grado III
Dolor	típico	típico	atípico
Apoyo	posible	dolor intenso	"imposible"
Edema	escaso	primeras horas	Inmediato
Hematoma	no	no o tardío	Inmediato
Inversión forzada	dolor leve	dolor intenso	bostezo
Cajón anterior	negativo	negativo	positivo >3mm

Vendaje funcional del esguince de tobillo

Vendaje funcional (1)

- Protección de relieves
- Tiras de anclaje
- Tiras activas longitudinales
- Tiras activas transversales
- Tiras de refuerzo

Vendaje funcional (2)

- Protección de relieves
- Tiras de anclaj
- Tiras activas longitudinales
- Tiras activas transversales
- Tiras de refuerzo

Vendaje funcional (3)

- Protección de relieves
- Tiras de anclaje
- Tiras activas longitudinales
- Tiras activas transversales
- Tiras de refuerzo

Tendinitis aquílea

Exploración

- Tumefacción localizada
- Dolor al movilizar el tendón o caminar de talones.

Descartar rotura del tendón:

- Maniobra de Thompson
- Signo de Brunet

Vendaje funcional de la tendinitis aquílea

1. Tiras de anclaje

2. Tira activa

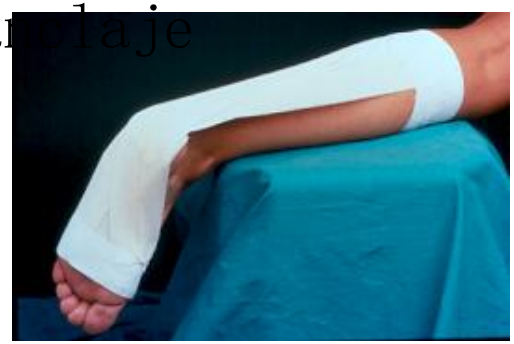

3. Repetición de tiras

4. Encofrado

Fascitis Plantar

- **Causas:**
  - por sobrecarga repetitiva, al saltar o correr
  - uso de un calzado inadecuado
  - pies planos o muy arqueados
  - exceso de peso
- Dolor a la palpación de la región anteromedial del calcáneo y/o a lo largo de la fascia.
- Mayor con la dorsiflexión forzada del pie y de los dedos, la extensión de la rodilla al tensar la aponeurosis plantar y al caminar de puntillas.
- **Tratamiento:** RICE junto con vendaje funcional

Vendaje funcional Fascitis plantar

1. Limpiar la piel con alcohol.
2. Tira de anclaje alrededor de los metatarsianos, sin impedir el movimiento de los dedos.
3. Tira activa desde el borde del pie en la base del primer dedo, rodeando el talón por el borde lateral y luego ascendiendo pasando por el centro del arco hasta llegar al punto de partida.
4. Siguiente tira igual pero desde la base del 5 dedo.

RODILLA

Rodilla

- Contusión-artritis traumática.
- Esguince de ligamentos laterales
- Esguince de ligamentos cruzados
- Meniscopatía

Exploración de rodilla

- Movilidad
- Choque rotuliano (derrame)
- Aprensión y Zholen (rótula)
- Interlíneas (meniscos)
- Estabilidad (ligamentos)
  - Cajones
  - Varo/valgo

Contusión-artritis rodilla

- **Exploración**: tumefacción, dolor, impotencia funcional, +/- derrame (choque y signo de la oleada)
- Radiología normal
- **Tratamiento**:
  - Vendaje blando o férula
  - Elevación de miembro
  - Crioterapia
  - Analgesia
  - Revisión en 7-10 días

Esguince de Rodilla

- Mecanismo (varo o valgo)
- Dolor, impotencia funcional, posible derrame

Esguince de Rodilla

Diagnóstico

- Palpación del recorrido
- Test de tensión en varo/valgo a 30°
- Test de tensión en varo/valgo a 0°
- Maniobra del 4 de Moragas

Tratamiento

- Vendaje blando o férula
- Elevación, crioterapia
- Analgesia, aines
- Revisión 7-10 días

Esguince de Rodilla

	Esguince grado I	**Esguince grado II**	**Esguince grado III**
Derrame	no	seroso inicio tardío	hemático escaso
Varo/valgo a 30º	dolor	bostezo	Bostezo
Varo/valgo a 0º		dolor	bostezo

Vendaje funcional

- Material:
  - Venda elástica adhesiva

- Técnica
  - Tiras de anclaje
  - Tiras activas

Vendaje funcional

- Tiras de anclaj
- Tiras activas
- Repetición de tiras
- Encofrado

Ligamentos cruzados

- Producen inestabilidad de la rodilla
- Exploración:
  - Cajón anterior: LCA
  - Test de Lachman: LCA
  - Cajón posterior : LCP
- Diagnóstico de confirmación: RM
- Tratamiento: artroscopia

Meniscopatía

- Mecanismo: rotación
- Dolor, impotencia funcional
- Maniobras meniscales positivas
  - Dolor en la interlinea
  - Mc Murray
  - Test de Apley

Meniscopatía

- Radiología normal
- Diagnóstico de confirmación: RM
- Tratamiento:
  - Vendaje blando o férula
  - Elevación, crioterapia
  - Analgesia, aines
  - Revisión 7-10 días

MUÑECA Y MANO

Patología traumática de muñeca y mano

- Esguince de muñeca
- Esguince de colaterales de los dedos
- Esguince del ligamento colateral cubital del primer dedo: pulgar del esquiador
- Fractura de escafoides (infrecuente en niños)

Esguince de muñeca

- Dolor, inflamación e impotencia funcional
- No dolor en eminencias óseas
- Radiología normal (¡ojo! epifisiolisis I)

Esguince de muñeca

- Tratamiento:
  - Reposo: férula u ortesis
  - Elevación
  - Crioterapia.
  - Revisión en 10-15 días

Esguince articulación IF de los dedos

Clínica

- Tumefacción, dolor, limitación de movilidad
- Radiología normal

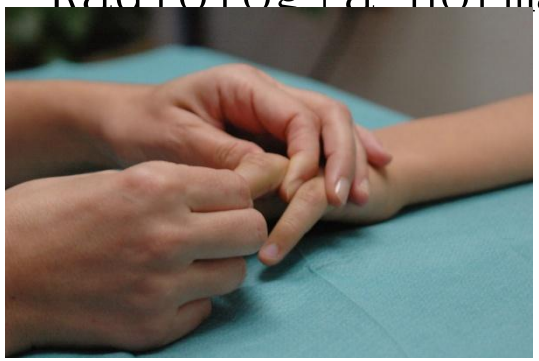

Tratamiento

- Sindactilia
- Vendaje funcional
- Férula de aluminio

Esguince del colateral cubital del primer dedo

Clínica

- Tumefacción
- Dolor
- Bostezo +/-

Radiología

- Normal o avulsión de la base de la falange proximal

Tratamiento

- Inmovililización
  - Férula de escayola
  - Vendaje funcional
- Crioterapia
- AINEs

Ante sospecha de rotura del ligamento: DERIVAR

Vendaje funcional del esguince del colateral cubital del primer dedo

Fractura de escafoides

- Mecanismo de producción: caída sobre la mano en flexión dorsal
- Clínica: dolor, tumefacción e impotencia funcional
- Exploración:
  - Dolor a la presión en tabaquera
  - Dolor a la presión sobre columna de primer radio
  - Dolor a la desviación radial
- Tratamiento:
  - Sospecha de fractura: férula de escafoides
  - Fractura confirmada: derivar

CODO

Pronación dolorosa

- Subluxación traumática de la cabeza radial
- < de 4 años
- Por tracción súbita de la mano con el codo en extensión y antebrazo pronado
- Dolor agudo pero luego sólo si lo mueve.
- Mantiene el codo inmovil en extensión y el antebrazo pronado. No gira la muñeca
- No es necesario radiografía

Maniobras de reducción

Maniobra "pronación forzada"

- Es más eficaz y menos dolorosa.
- aplicar presión sobre la cabeza radial con el pulgar
- rotar internamente el antebrazo al tiempo que se extiende o flexiona el codo

Maniobra "supinación y flexión"

- aplicar presión sobre la cabeza radial con el pulgar al tiempo que se tracciona de la muñeca suavemente
- rotar externamente el antebrazo mientras se

Pronación dolorosa

- Contraindicaciones de la reducción:
  - edema o equimosis en el codo
  - mecanismo lesional improbable
  - afectación neurovascular distal

- Si después de máximo 4 intentos no se consigue la reducción, hay que descartar fractura.

CLAVÍCULA

Fractura de Clavícula

- Fractura neonatal más frecuente
- Tercio medio del hueso
- En el niño mayor por un golpe directo en el hombro o una caída sobre el brazo extendido
- **Recuerdo exploratorio**
  - Crepitación o deformidad a la altura de la clavícula
  - Dolor local al abducir o elevar el brazo
  - "Signo de la tecla".
  - El recién nacido: menor movilidad con reflejo de Moro asimétrico. La mayoría son asintomáticas. Callo de fractura a los 7-10 días

Fractura de Clavícula

Tratamiento

- Buen pronóstico.
- Neonatal: No es preciso inmovilizar.
  - Si los movimientos produzcen dolor, poner malla o unir con un imperdible la manga al cuerpo de la camiseta.
  - Indicar la forma de vestir y desvestir al niño.
- En el niño mayor:
  - Vendaje en 8 durante 3 semanas, revisar semanalmente.
  - Cabestrillo en fracturas incompletas o poco

MUCHAS GRACIAS