

## ARTRITIS SÉPTICA EN LACTANTE: UNA LECCIÓN APRENDIDA

Vega Bayón M, Carranza Ferrer J, De Felipe Pérez M, Nieto Sánchez RM, Romano Medina A, Castanedo Ruiz I. Hospital Clínico Universitario de Valladolid. Valladolid.

### INTRODUCCIÓN

La artritis séptica es la inflamación de una cavidad articular de origen infeccioso. Con una incidencia de 4-10 casos/100.000 niños y año. El 90% son **monoarticulares**, siendo **rodilla** la articulación más afectada. **Kingella kingae** es el patógeno más frecuente. El cuadro clínico inicial suele ser **inespecífico** y la fiebre no siempre está presente. La **artrocentesis** da el diagnóstico definitivo. El tratamiento inicial con antibioterapia intravenosa debe ser **precoz**.

### CASO CLÍNICO

Paciente de **21 meses** que acude a Urgencias por:  
-**Dolor de rodilla izquierda de 20 horas de evolución.**  
-**Afebril.**

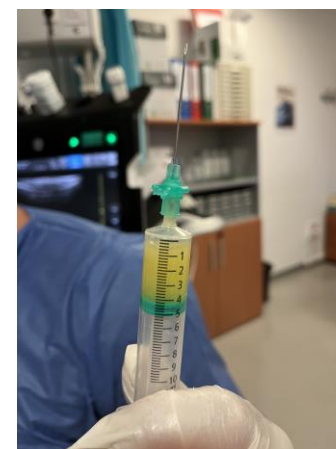
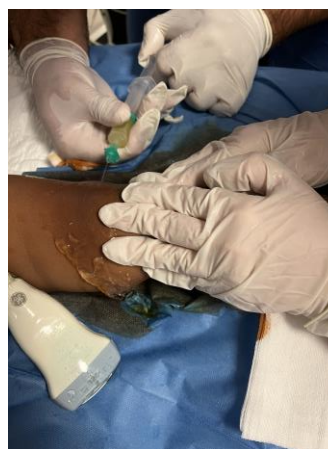Desde hace 15 días han administrado **ibuprofeno** cada **8 horas** por infección respiratoria.

Exploración física:

**Rodilla izquierda en flexo.** No se visualizan estigmas cutáneos ni hematomas. **Discreto ↑ de volumen** con **calor local** y **peloteo rotuliano**. Movilidad pasiva conservada pero **dolorosa**, sin extensión espontánea. **Rechazo a la marcha.**



Se realiza ecografía clínica a pie de cama: **derrame articular anecoico a nivel de la bursa suprapatelar**, y posteriormente **artrocentesis ecoguiada**, analítica sanguínea y coagulación, estudio inmunológico, hemocultivo y serologías víricas. La analítica muestra **linfocitosis con ↑ reactantes de fase aguda**. El líquido sinovial, **aspecto turbio, ↑ polimorfonucleares y PCR para kingella kangae +.**



Juicio clínico:

### Artritis séptica por kingella kangae

Durante su estancia en Urgencias, realiza **pico febril de 38°C**. Se decide **ingreso hospitalario** e inicio de tratamiento con **cefuroxima iv a 150 mg/kg/día**. El 5º día de ingreso, ante mejoría clínica y analítica, se decide alta a domicilio con cefuroxima oral a 60mg/kg/día hasta completar 21 días de tratamiento.



Con **recuperación completa y sin secuelas posteriores.**



### CONCLUSIONES

La artritis séptica es una infección grave de la articulación que puede ser **difícil de diagnosticar en fases iniciales**. La **fiebre** es un síntoma importante, pero **puede estar ausente o enmascarada** por la frecuente toma de AINEs que se administran en este grupo de edad por procesos de otra índole. La **ecografía** es una herramienta útil para el diagnóstico precoz y control evolutivo de multitud de patologías. El tratamiento con antibióticos intravenosos **precoz** es fundamental para **reducir complicaciones**.