

PICADURA DE INSECTO: patología trivial hasta que se complica

María Conde-Pumpido Velasco^a, Ana Herberg Moreno^a, Laura Saníger Rodríguez^a, Alicia Álvaro Gómez^a, Diego Bautista Lozano^b, Andrés Alcaraz Romero^c. ^aMIR-Pediatría. Hospital Universitario de Getafe (HUG). Madrid. España. ^bFEA-Pediatría. HUG. Madrid. España. ^cJefe de Servicio de Pediatría. HUG. Madrid. España.

INTRODUCCIÓN

La picadura por insectos suele ser una patología benigna y con resolución espontánea en la mayoría de los casos, pero en ocasiones puede tener una evolución complicada.

EVOLUCIÓN

Cirugía Plástica plantea antibioterapia oral con amoxicilina-clavulánico y control a las 24 horas (sin cambios), añadiendo mupirocina tópica.

Nuevo control a los 3 días, observando placa necrótica de 0.5 cm con material purulento debajo y persistencia de la paroniquia. Se realiza drenaje, con salida de material purulento y se recoge muestra para cultivo (resultado negativo).

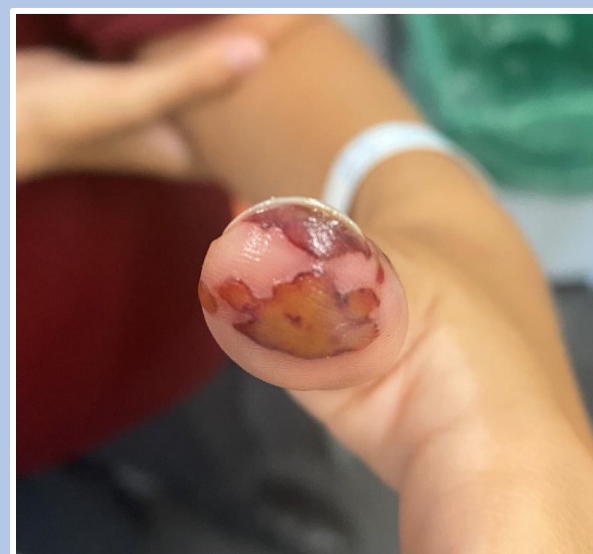
Se mantienen antibioterapia oral y tópica junto con curas diarias durante 10 días, siendo reevaluado por Cirugía Plástica tras finalizar el tratamiento.

En el último control no se apreciaban lesiones en el dedo, estando completamente epitelizado, por lo que se dio de alta por la completa resolución de la lesión.

CASO CLÍNICO

Adolescente de 13 años derivado por su pediatra de Atención Primaria a Urgencias por lesión en primer dedo de mano izquierda de una semana de evolución. El paciente refiere posible picadura en República Dominicana hace 10 días, sin saber especificar el causante. Afebril en todo momento, sin otra sintomatología acompañante.

A la exploración destaca inflamación en matriz ungual del primer dedo de la mano izquierda, con contenido purulento, que se acompaña de lesión violácea, dolorosa a la palpación, en pulpejo del mismo dedo. No aumento de temperatura local ni otra coloración. No alteraciones de la sensibilidad. Se solicita radiografía de dicho dedo, donde no se aprecian lesiones óseas agudas ni cuerpos extraños.



CONCLUSIONES

- Las picaduras de insectos, aunque inicialmente sean comunes, pueden complicarse.
- Cuando esto ocurre hay que realizar un seguimiento estrecho, con vigilancia de los signos y síntomas de alarma.
- La antibioterapia oral y tópica en ocasiones es insuficiente para el tratamiento de picaduras sobreinfectadas, siendo necesario desbridar.