



**Viernes 5 de febrero de 2016**

**Taller:**

**Taller de iniciación en ecografía abdominal clínica para pediatras**

**Ponentes/monitores:**

- **Inés Osiniri Kippes**  
*Pediatra. Hospital de Figueres y CAP La Escala. Figueres. Gerona.*
- **Pilar García Guzmán**  
*Pediatra. CS San Juan de la Cruz. Pozuelo de Alarcón. Madrid.*
- **M.ª Amor Peix Sambola**  
*Pediatra. EAP Sardenya. Barcelona. Vocal de la Sección de Atención Primaria de la Sociedad Catalana de Pediatría.*
- **José Antonio Fernández Merchán**  
*Pediatra de Equipos. Área de Salud de Plasencia. Cáceres.*

**Textos disponibles en  
[www.aepap.org](http://www.aepap.org)**

**¿Cómo citar este artículo?**

Peix Sambola MA, Osiniri Kippes I, Fernández Merchán JA, Sánchez Pina C, García Guzmán P. Taller de iniciación en ecografía abdominal clínica para pediatras. En: AEPap (ed). Curso de Actualización Pediatría 2016. Madrid: Lua Ediciones 3.0; 2016. p. 507-12.

# Taller de iniciación en ecografía abdominal clínica para pediatras

**M.ª Amor Peix Sambola**

*Pediatra. EAP Sardenya. Barcelona. Vocal de la Sección de Atención Primaria de la Sociedad Catalana de Pediatría  
[apeix1355@gmail.com](mailto:apeix1355@gmail.com)*

**Inés Osiniri Kippes**

*Pediatra. Hospital de Figueres y CAP La Escala. Figueres. Gerona*

**José Antonio Fernández Merchán**

*Pediatra de Equipos. Área de Salud de Plasencia. Cáceres*

**Concepción Sánchez Pina**

*Pediatra. CS San Andrés. Madrid. Coordinadora del Curso AEPap.*

*Vocal AEPap en la Confederación Europea de Pediatras de Atención Primaria (ECPCP)*

**Pilar García Guzmán**

*Pediatra. CS San Juan de la Cruz. Pozuelo de Alarcón. Madrid*

## RESUMEN

En los últimos tiempos la ecografía se ha establecido como herramienta imprescindible en la práctica diaria de muchas especialidades médicas. La presencia de ecógrafos en los centros de Atención Primaria ha potenciado su utilización por parte de los médicos de familia y actualmente por pediatras. Este hecho fomenta la idea de herramienta útil para los pediatras, que aumenta su capacidad resolutive.

La ecografía clínica presenta como inconveniente que su ejecución e interpretación depende de la habilidad del operador. Este hecho implica que debe existir una buena formación por parte de los pediatras en esta técnica.

Este taller tiene como objetivo global dar a conocer las posibilidades de la utilización del ecógrafo en la consulta de Atención Primaria y, como primer paso, enseñar aspectos básicos de la ecografía, así como una sistemática en la ejecución de la ecografía abdominal en niños.

## OBJETIVOS DEL TALLER

- Conocer las funciones básicas del ecógrafo y del transductor.
- Primer contacto con la terminología de ultrasonido.

- Ecografía abdominal: orientación ecoespacial. Planos de corte ecográficos.
- Reconocimiento de la ecoestructura del órgano que se está visualizando, siguiendo la sistemática de exploración.

## ECOGRAFÍA

La ecografía, también denominada ultrasonografía, o sonografía, se caracteriza por la obtención de imágenes mediante el uso de ondas sónicas de alta frecuencia. Los ultrasonidos, emitidos por una fuente emisora (transductor), atraviesan diferentes estructuras (interfases) y devuelven el sonido en forma de "ecos" (fenómeno de reflexión del sonido) que son recibidos nuevamente por el transductor; pasan al procesador de imágenes (ecógrafo), generando múltiples imágenes por segundo, que son visualizables en el monitor en tiempo real.

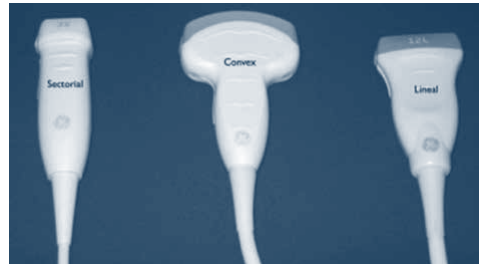### Ecógrafo

La unidad de procesamiento del ecógrafo contiene una serie de botones de los cuales solo debemos conocer aquellos imprescindibles para realizar una ecografía básica abdominal (Fig. 1). Los más importantes son: ganancia global, foco, profundidad, ganancia en compensación de tiempo, **zoom**, Doppler, cómo congelar y guardar imágenes, medición de estructuras.

Figura 1. Unidad de procesamiento del ecógrafo




Figura 2. Tipos de sondas



Durante el taller y ante el ecógrafo conoceremos la función y cómo utilizarlos para obtener un resultado óptimo de nuestra exploración.

### Sondas

Existen diferentes tipos de sondas (Fig. 2), que se elegirán dependiendo del estudio que vayamos a realizar.

- **Sonda lineal:** de alta frecuencia (7-12 MHz). Se utiliza para la exploración de estructuras superficiales.
- **Sonda convex:** de baja frecuencia (2-5 MHz). Se utiliza para la exploración de las estructuras de la cavidad abdominal.
- **Sonda sectorial:** de baja frecuencia (2-5 MHz). Se emplea en estudios ecocardiográficos.

Para realizar ecografía abdominal utilizaremos la sonda de baja frecuencia o convex.

## FORMACIÓN DE LA IMAGEN

La sonda a través de los cristales piezoeléctricos emite un frente de ultrasonidos que atraviesa diferentes medios con densidades diferentes (hueso, líquido, aire, músculo, hígado, riñón...), lo que supone atravesar diferentes interfases donde el sonido se refleja. Ese sonido que se refleja es el eco. Los ecos captados por la sonda llegan a la "unidad procesadora de imagen" y son convertidos en imágenes en escala de grises que podemos ver en el monitor del ecógrafo.

A mayor amplitud del eco reflejado (hueso, calcio...) mayor brillo (ecogenicidad) en la imagen, lo vemos más blanco. A menor amplitud del eco la imagen se ve con menor brillo, más oscura, siendo el extremo de la escala de grises la imagen anecoica que corresponde al líquido.

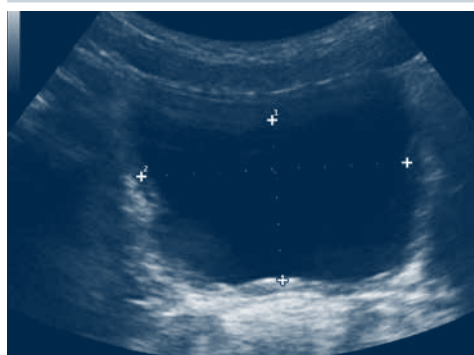
### Imágenes básicas

- **Imágenes anecoicas o anecogénicas.** El ultrasonido atraviesa un medio sin interfases reflectantes: contenido de la vejiga, lumen del vaso, la bilis de la vesícula biliar (Fig. 3).
- **Imágenes hipoecogénicas.** El ultrasonido atraviesa un medio con pocas interfases: pirámides renales en el niño (Fig. 4).
- **Imágenes hiperecogénicas.** El ultrasonido atraviesa un medio con interfases altamente reflectantes (Fig. 5).

### Artefactos

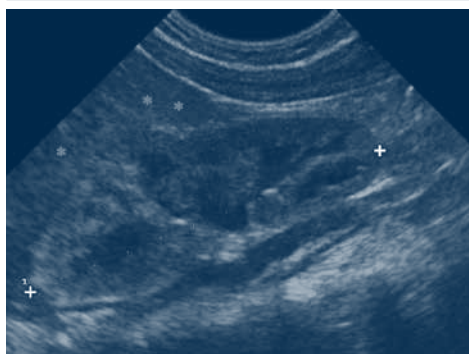
Forman parte de la imagen, sin corresponder a la anatomía real. Su conocimiento es importante para evitar errores de interpretación, aunque también nos pueden ayudar a identificar ciertas estructuras.

**Figura 3.** Corte transversal de la vejiga. El contenido vesical es anecoico

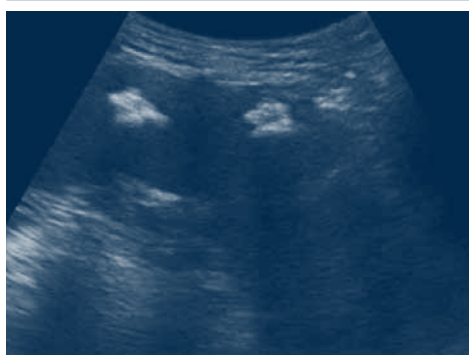

- **Sombra acústica.** El haz de ultrasonidos choca con una superficie altamente reflectante (hueso, calcio) que "rebota" todos los ecos y no puede atravesarla. La imagen es hiperecogénica con una sombra (sin ecos) posterior (Fig. 6).
- **Refuerzo acústico posterior.** El haz de ultrasonidos atraviesa medios sin interfases (líquido), no hay atenuación del sonido y llega a otro medio sólido produciendo aumento de la ecogenicidad por detrás (Fig. 7).
- **Reverberación.** El haz de los ultrasonidos atraviesa una interfase que separa dos medios de muy diferente impedancia acústica, hay una reflexión repeti-

**Figura 4.** Corte longitudinal del riñón. Los asteriscos muestran las pirámides renales hipoecogénicas respecto al parénquima que las rodea



**Figura 5.** Corte longitudinal del bazo. Se visualizan calcificaciones dentro del parénquima esplénico, dando una imagen hiperecogénica



tiva del sonido. Las más típicas: tubo digestivo y gas, músculo y hueso (Fig. 8).

- **Cola de cometa.** El haz de ultrasonidos choca con una interfase estrecha y muy ecogénica (pleura, peritoneo) (Fig. 9).
- **Imagen en espejo.** El ultrasonido atraviesa una interfase altamente reflectante y curva (diafragma) dando una imagen invertida (Fig. 10).

### SISTEMÁTICA DE EXPLORACIÓN EN LA ECOGRAFÍA ABDOMINAL

El aprendizaje de la sistemática básica es imprescindible para llevar a cabo una correcta exploración ecográfica del abdomen, para así no dejar de valorar ningún órgano.

Recomendamos seguir este orden (Fig. 11):

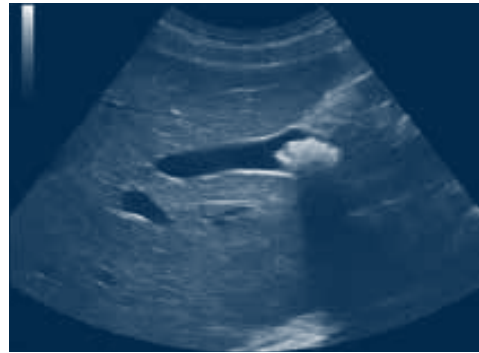1. Línea media (páncreas, grandes vasos, ganglios regionales).
2. Hígado.
3. Sistema urinario.
4. Bazo.
5. Intestinos, resto del retroperitoneo, genital interno femenino.

En cada una de las partes han de realizarse tanto cortes transversales como longitudinales.

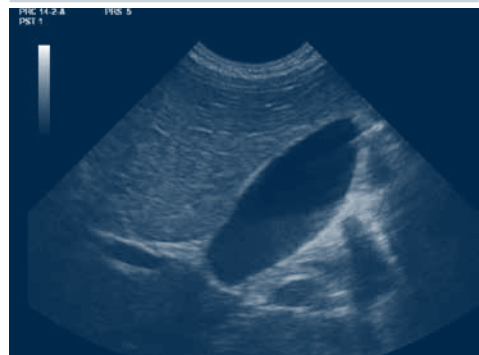### PATOLOGÍAS FRECUENTES A ESTUDIAR CON LA ECOGRAFÍA ABDOMINAL

- Seguimiento de alteraciones del sistema urinario detectadas en la época prenatal.
- Diagnóstico y valoración del reflujo gastroesofágico.

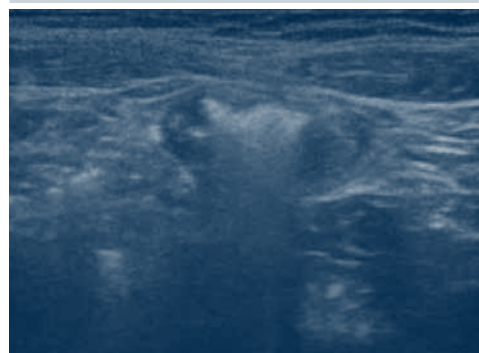
**Figura 6.** Corte longitudinal del hígado. Se visualiza la vesícula biliar con litiasis hiperecogénica y sombra acústica posterior



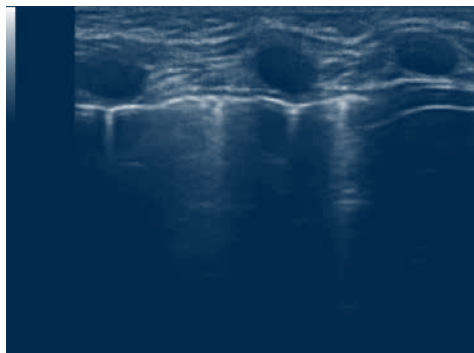
**Figura 7.** Corte longitudinal de la vesícula biliar con contenido biliar. Se visualiza el artefacto de refuerzo acústico posterior aumentando la ecogenicidad de las estructuras por detrás de la vesícula



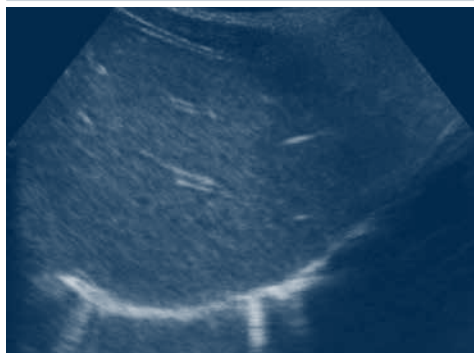**Figura 8.** Corte transversal del intestino con contenido gaseoso (aire). Se generan las reverberaciones acústicas posteriores con ecos hiperecogénicos, no permitiendo visualizar las estructuras posteriores



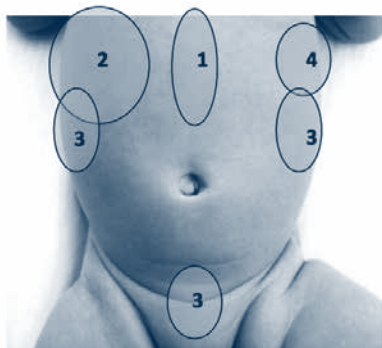
**Figura 9.** Corte longitudinal del tórax. La línea hiperecogénica corresponde a la pleura visceral; se generan una serie de ecos lineales transversales ecogénicos por detrás de la pleura. Este fenómeno se denomina cola de cometa



**Figura 10.** Corte longitudinal del hígado. La línea hiperecogénica corresponde al diafragma; por detrás está el pulmón, sin embargo, se visualiza una estructura de tipo sólida muy semejante al hígado



**Figura 11.** Orden recomendado para la exploración ecográfica abdominal



- Sospecha de estenosis hipertrófica de píloro.
- Invaginación intestinal, apendicitis y otras patologías que se manifiesten como abdomen agudo.
- Traumatismo abdominal.
- Estudio de la pubertad en niñas para el diagnóstico de pubertad precoz.
- Quistes y tumores ováricos.

## CONCLUSIÓN

Hasta ahora la utilización de la ecografía por parte de los pediatras se ha circunscrito a nivel hospitalario. Su uso es rutinario en las unidades de neonatología y en cardiología.

En la actualidad el pediatra de Atención Primaria puede utilizar esta herramienta como complemento de la valoración clínica.

Creemos que se deben conocer las indicaciones y las limitaciones de los ultrasonidos, recibir una formación adecuada en cursos o centros reconocidos y adquirir entrenamiento en contacto con un profesional de mayor experiencia.

## BIBLIOGRAFÍA

1. Díaz Rodríguez N. La ecografía en Atención Primaria. SEMERGEN. 2002;28:376-84.
2. Vicente-Molinero A, Aznar-Cantín S, Yáñez-Rodríguez F. Ecografía en Atención Primaria: estado de la cuestión. SEMERGEN. 2009;35:58-61.
3. Daneman A, Navarro OM, Somers GR, Mohanta A, Jarrín JR, Traubici J. Renal pyramids: focused sonography of normal and pathologic processes. Radiographics. 2010;30(5):1287-307.

4. Ceres L, Bravo C. Uso racional de las pruebas diagnósticas. *Ecografía en Pediatría de Atención Primaria*. Form Act Pediatr Aten Prim. 2010;3:229-37.
5. Siegel MJ (ed.). *Pediatric Sonography*. 4.ª ed. Filadelfia: Lippincott Williams & Wilkins; 2011.
6. García JC, Ceballos JM. Aplicación de la ecografía pediátrica en Atención Primaria; interconexión con la atención hospitalaria. *Rev Pediatr Aten Primaria*. 2011;13:359-66.
7. Salcedo I, Segura A, Herzog R, Fernández T, Joleini S, Valero I. Evaluación de la actividad ecográfica de un profesional de Atención Primaria durante un periodo de siete meses. *Euro Eco*. 2012;3:95-8.
8. Esquerrà M, Roura Poch P, Masat Ticó T, Canal V, Maideu Mir J, Cruxent R. Ecografía abdominal: Una herramienta diagnóstica al alcance de los médicos de familia. *Aten Primaria*. 2012;44(10):576-83.
9. Raposo L, Anes G, García JB, Torga S. Utilidad de la ecografía en niños con dolor en la fosa iliaca derecha. *Radiología*. 2012;54(2):137-48.
10. Shaikh N, Hoberman A. Clinical features and diagnosis of urinary tract infections in infants and children older than one month. UpToDate. [Fecha de acceso 27 nov 2014]. Disponible en <http://www.uptodate.com/contents/urinary-tract-infections-in-infants-and-children-older-than-one-month-clinical-features-and-diagnosis>
11. Osiniri Kippes I. ¿Qué puede hacer el pediatra de Atención Primaria con el ecógrafo? XXVII Congreso Nacional de la Sociedad Española de Pediatría Extrahospitalaria y Atención Primaria. *Pediatr Integral*. 2013;17:56-9.
12. Gil Sierra A, Méndez Alonso MA, Gutiérrez Pantoja A. Ecografía: herramienta útil para todos. En: AEPap (ed.). *Curso de Actualización Pediatría 2014*. Madrid: Exlibris Ediciones; 2014. p. 507-10.
13. Gertsma T. Web ultrasoundcases. [Fecha de acceso 27 nov 2014]. Disponible en <http://www.ultrasoundcases.info>