LESIONES TRAUMÁTICAS DEL APARATO LOCOMOTOR EN CRECIMIENTO

LESIONES TRAUMÁTICAS SUBAGUDAS Y CRÓNICAS

Dr. César Galo García Fontecha

www.traumatologiainfantil.com

traumatologia infantil .com

12º curso actualización pediatría AEPap 2015

Introducción

- **Tipos de lesiones**
  - Osteocondrosis
  - Apofisitis-Epifisitis
  - Osteocondritis
- **Tipos de mecanismos**
  - Tracción
  - Fricción
  - Carga cíclica
- **Localizaciones típicas**
  - Rodilla
  - Pie

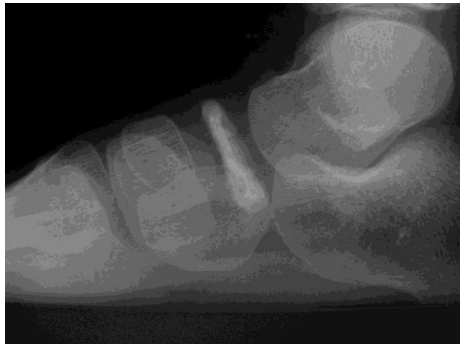

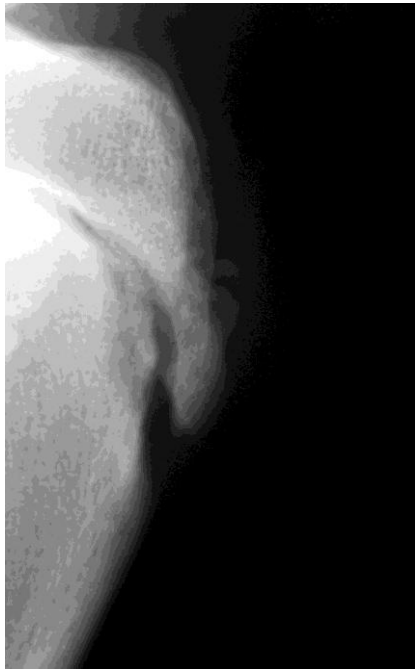

12º curso actualización pediatría AEPap 2015

Introducción

- **Tipos**

Tabla 1. Síndromes de sobresuso y etiologías relacionadas	
Síndrome de sobreuso	Etiologías
Friccional Condromalacia Bursitis Síndrome patelo-femoral	Intrínsecas Mala alineación extremidades inferiores Discrepancia de longitud extremidades Desequilibrio muscular
Traccional Apofisitis pélvica Sinding Larsen Johansson Osgood Schlatter Sever Iselin (base de V metatarsiano)	Extrínsecas Errores de entrenamiento Superficies de entrenamiento o juego Condiciones ambientales Equipamiento incorrecto
Carga cíclica Khöler Freiberg Fractura de estrés	

12º curso actualización pediatría AEPap 2015

Diagnóstico

- **La rodilla**
  - Puntos de dolor

Condropatía rotuliana

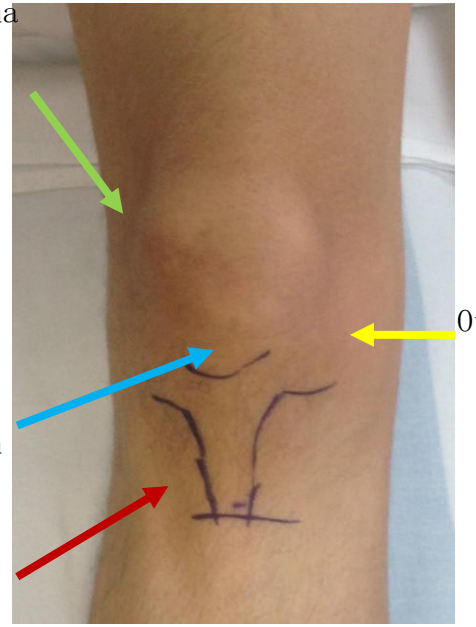

Otros

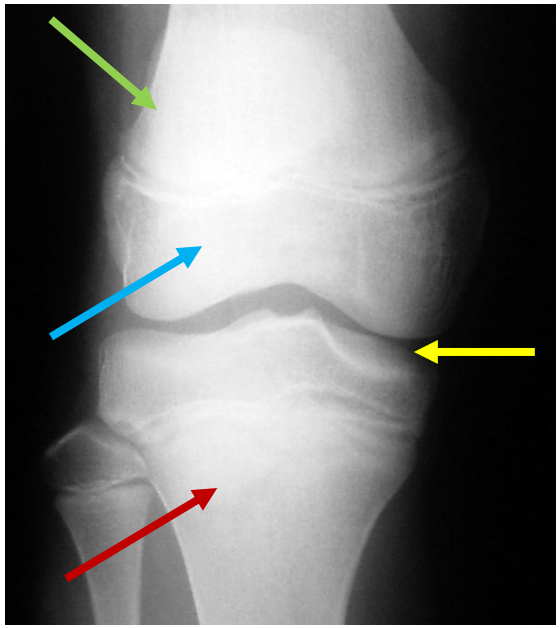

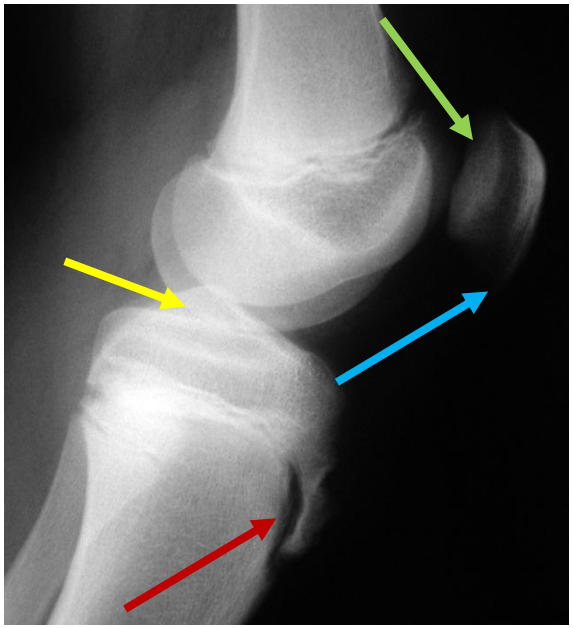

Sindin Larsen Johasson

Osgood Schlatter

12º curso actualización pediatría AEPap 2015

Diagnóstico en rodilla

- **Sindin-Larsen-Johansson**
  - Sindin-Larsen y Johansson 1947
  - 10-13 años
  - Osteocondrosis por tracción
  - Bilateral asimétrico
  - Clínica: dolor selectivo
  - RX: trastorno osificación

Imagen doble línea
polo inferior de rótula

12º curso actualización pediatría AEPap 2015

Diagnóstico en rodilla

- **Sindin-Larsen-Johansson**

Imagen doble línea
polo inferior de rótula

Curación de la lesión

Fractura en manguito

12º curso actualización pediatría AEPap 2015

Diagnóstico en rodilla

- **Osggod-Schlatter**
  - Osgood Schlatter 1903
  - 10-15 años
  - Epifisitis por tracción
  - Bilateral asimétrico
  - Clínica: dolor selectivo
  - Abultamiento
  - RX: trastorno osificación

Irregularidad osificación tuberosidad tibial anterior

12º curso actualización pediatría AEPap 2015

Diagnóstico en rodilla

- **Osggod-Schlatter**

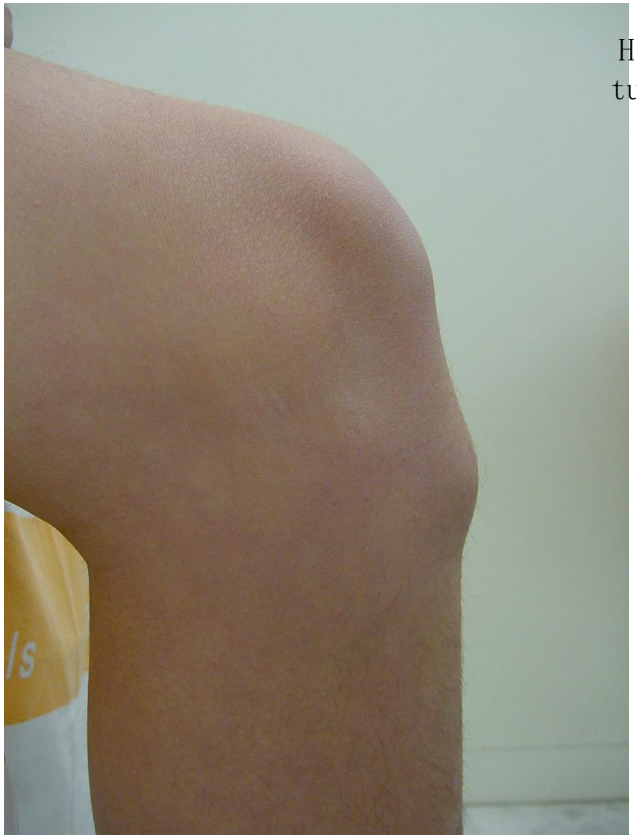

Hipercrecimiento residual
tuberosidad tibial anteri

12º curso actualización pediatría AEPap 2015

Diagnóstico en rodilla

- **Condropatía rotuliana**
  - Deportistas jóvenes
  - Sobreuso friccional
  - Factores predisponentes
    - Mala alineación
    - Displasias rótula – tróclea femoral
    - Atrofia cuadricipital
  - Clínica: dolor anterior – lateral
  - Exploración:
    - Dolor carillas y a la fricción
    - Explorar ejes
  - Imagen: RM

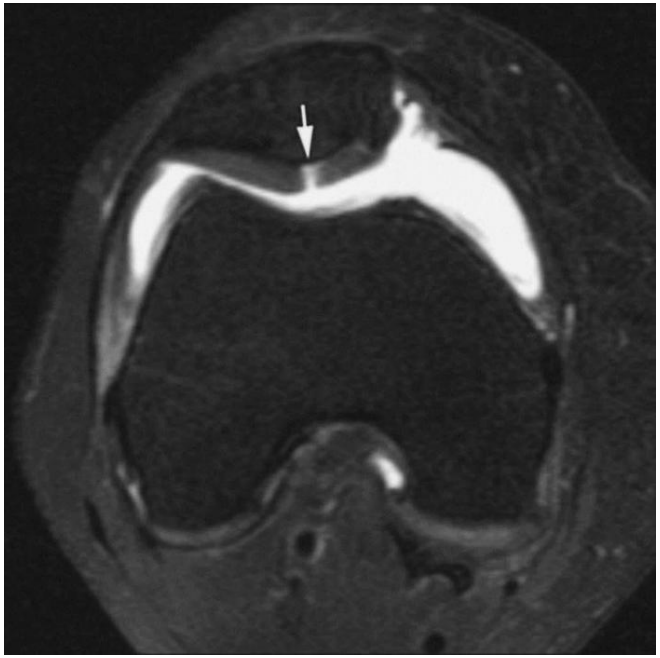

Condropatía rotuliana avanzada con fisuración

12º curso actualización pediatría AEPap 2015

Diagnóstico

- **El pie**

12º curso actualización pediatría AEPap 2015

Diagnóstico en pie

- **Enfermedad de Sever**
  - Descrita por Sever 1912
  - Edad 11-12 años
  - Apofisitis
    - Tracción doble
    - Carga cíclica
  - Clínica: dolor y cojera
  - Exploración
    - Dolor
    - No tumefacción ni enrojecimiento

Diagnóstico en pie

- **Enfermedad de Sever**
  - RX: esclerosis-fragmentación
  - DD:
    - Tendinitis aquiles
    - Fascitis plantar

Esclerosis y fragmentación de la epífisis posterior del calcáneo

12º curso actualización pediatría AEPap 2015

Diagnóstico en pie

- **Enfermedad de Khöler**
  - Descrita por Khöler 1908
  - 2-8 años, varones
  - Osteocondrosis por carga cíclica
  - Clínica: dolor, cojera y apoya lateral
  - Exploración: dolor sobre escafoides
  - RX: necrosis - fragmentación

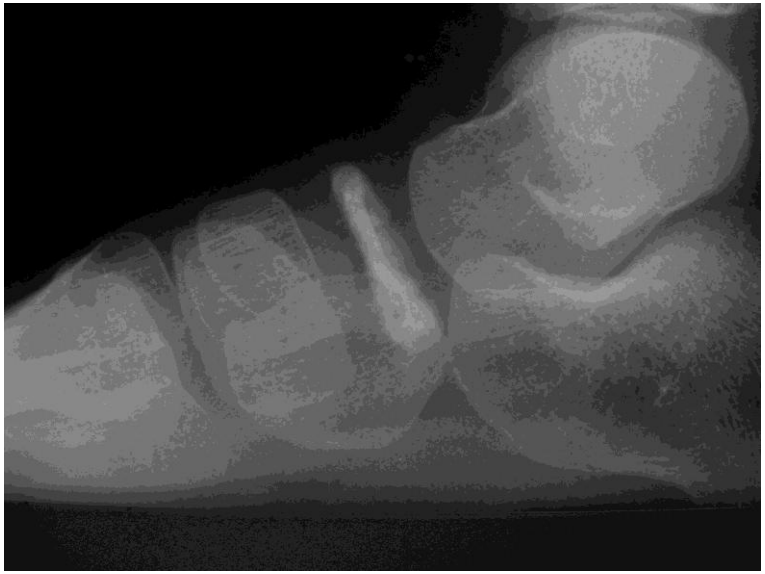

clerosis, fragmentación y reabsorción por osteonecrosis hueso escafoides tarsiano

12º curso actualización pediatría AEPap 2015

Diagnóstico en pie

- **Enfermedad de Khöler**

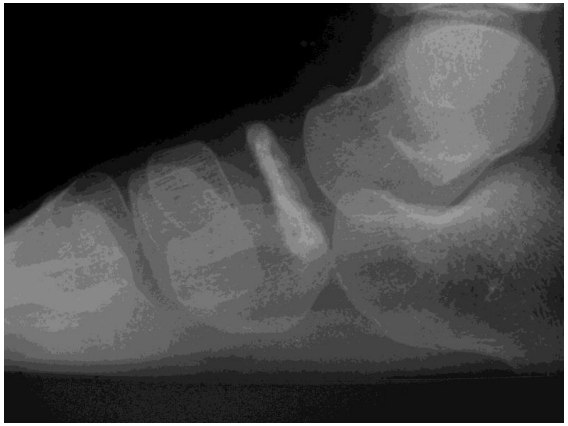

1 año
(4m-4a)

Regeneración ósea
hueso escafoides tarsiano

12º curso actualización pediatría AEPap 2015

Diagnóstico en pie

- **Enfermedad de Freiberg**
  - Descrita por Freiberg 1910
  - Osteocondrosis por carga cíclica
  - Chicas adolescentes
  - Clínica:
    - Dolor almohadillas dedos
    - Tumefacción
    - Disminución de la movilidad
  - RX:
    - Necrosis
    - Deformidad articular si avanzado
    - Insuficiencia del primer radio

Necrosis y deformidad cabeza 2° metatarsiano

12° curso actualización pediatría AEPap 2015

Diagnóstico en pie

- **Fractura de estrés**
  - Lesión por carga cíclica
  - Localizaciones:
    - Zona media 2º (3º y 4º): sobreuso
    - Zona proximal 2º: ballet
    - Base 5º (Jones): tenis o similar
  - Clínica:
    - Dolor mecánico
    - Larga evolución
  - Exploración:
    - Dolor y tumefacción

Esclesosis y fractura base V° Metatarsiano

12º curso actualización pediatría AEPap 2015

Diagnóstico en pie

- **Fractura de estrés**
  - Imagen:
    - RX: esclerosis, callo
    - MR: precoz

Edema óseo inicial

Refuerzo cortical Consolidación perióstica

12º curso actualización pediatría AEPap 2015

Tratamiento

- **Principios básicos**
  - Prevención: sobre todo en deporte
    - Calentamiento
    - Programas adecuados y adaptados al niño
    - Estiramientos
  - Tratamiento conservador
    - Modificación de la actividad
      - Disminuir actividad deportiva hasta reposo deportivo total
    - Frío local
    - Medicación antiinflamatoria
    - Fisioterapia
    - Ortesis

Tratamiento en rodilla

- **Específico:**
  - Sindin-Larsen-Johansson y Osgood Schlatter
    - Estiramientos musculares: cuadricipital, isquiotibial
    - Soporte para disminuir tracción: cinchas

Estiramiento muscular

Cincha de descarga

12 curso actualización pediatría AEPap 2015

Tratamiento en rodilla

- **Específico:**
  - Condropatía rotuliana
    - Evitar flexión rodilla continuada o ejercicios en flexión de rodilla
    - Infiltración de Ácido hialurónico
    - Valoración ortopédica de los problemas anatómicos de base: cirugía

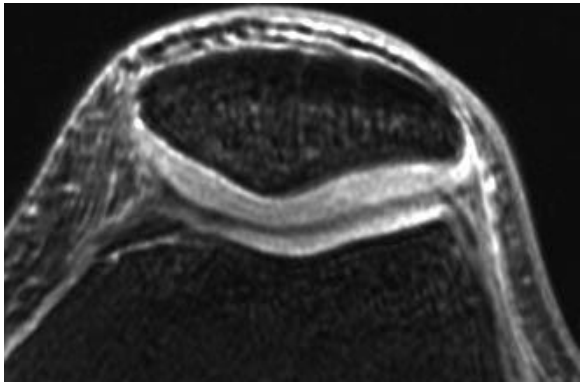

Normal

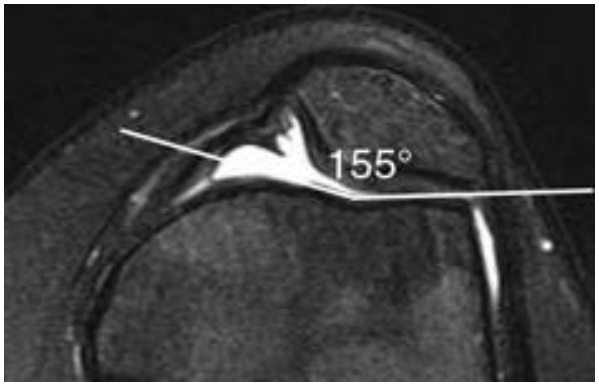

Displásica
(Bollier 2010)

12º curso actualización pediatría AEPap 2015

Tratamiento en pie

- **Específico:**
  - Sever:
    - Estiramientos musculatura tricipital - tendón aquiles
    - Taloneras silicona

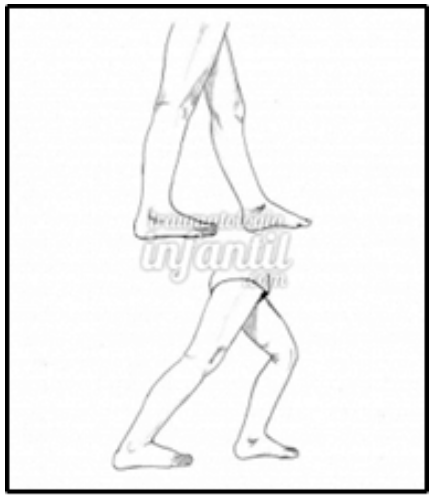

Estiramiento de aquiles

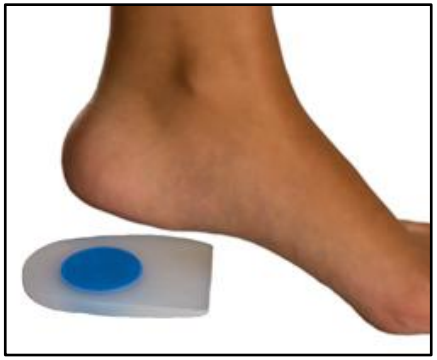

Talonera de silicona

12º curso actualización pediatría AEPap 2015

Tratamiento en pie

- **Específico:**
  - Khöler
    - Soporte del arco longitudinal con plantilla

Plantilla de soporte

12º curso actualización pediatría AEPap 2015

Tratamiento en pie

- **Específico:**
  - Freiberg
    - Plantilla de descarga de la zona afecta
    - Evitar zapato con tacón
    - Cirugía en casos de alteración severa articular

Plantilla de descarga

12º curso actualización pediatría AEPap 2015

Tratamiento en pie

- **Específico:**
  - Fractura de estrés
    - Disminución carga (muletas)
    - Plantilla de descarga de la zona afecta
    - Magnetoterapia

Plantilla de descarga

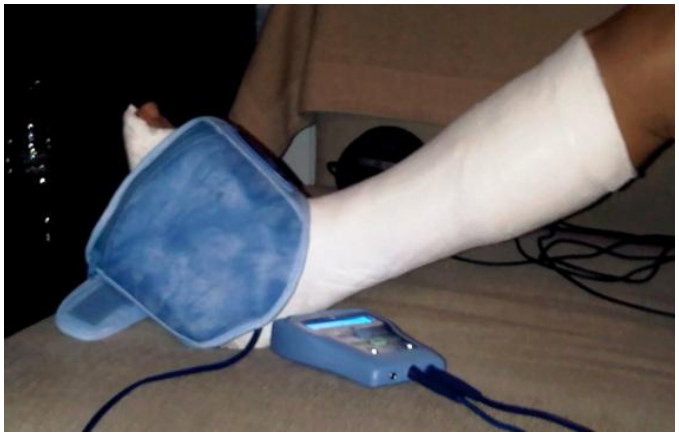

Magnetoterapia

12º curso actualización pediatría AEPap 2015

La espalda del niño

- **Generalidades**
  - Desarrollo curvas fisiológicas
  - Sobrecargas:
    - Posturas
    - Mochilas
    - …

12º curso actualización pediatría AEPap 2015

La espalda del niño

- **Enfermedad de Scheuermann**
  - Cifosis juvenil rígida
  - Trastorno osificación
    - Ring apofisis
  - Niños deportistas >10a
  - Clínica: dolor mecánico
  - Exploración:
    - Pérdida lordosis lumbar
    - Paciente musculado

12º curso actualización pediatría AEPap 2015

La espalda del niño

- **Enfermedad de Scheuermann**
  - Imagen
    - *Torácica: cifosis + acuñamiento*
    - Lumbar: osteocondrosis ring apofisis

Osteocondrosis de las ring apófisis

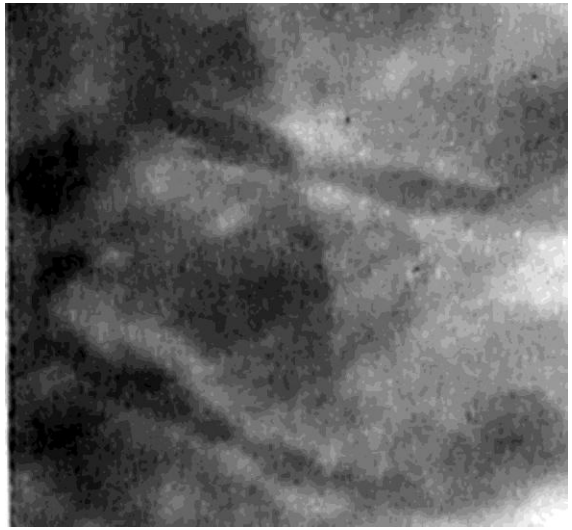

Acuñamiento vertebral, cifosis e irregularidad platillos

12º curso actualización pediatría AEPap 2015

La espalda del niño

- **Enfermedad de Scheuermann**
  - Tratamiento
    - Disminución carga mecánica
    - Estiramientos

12º curso actualización pediatría AEPap 2015

La espalda del niño

- **Espondilolisis y espondilolistesis**
  - Lisis: defecto óseo istmo
  - Listesis: desplazamiento
  - Carga cíclica:
    - Edema
    - Rotura unicortical
    - Rotura bicortical
    - Desplazamiento
  - Adolescentes L5
  - Gimnastas y baloncesto
  - Clínica: dolor mecánico

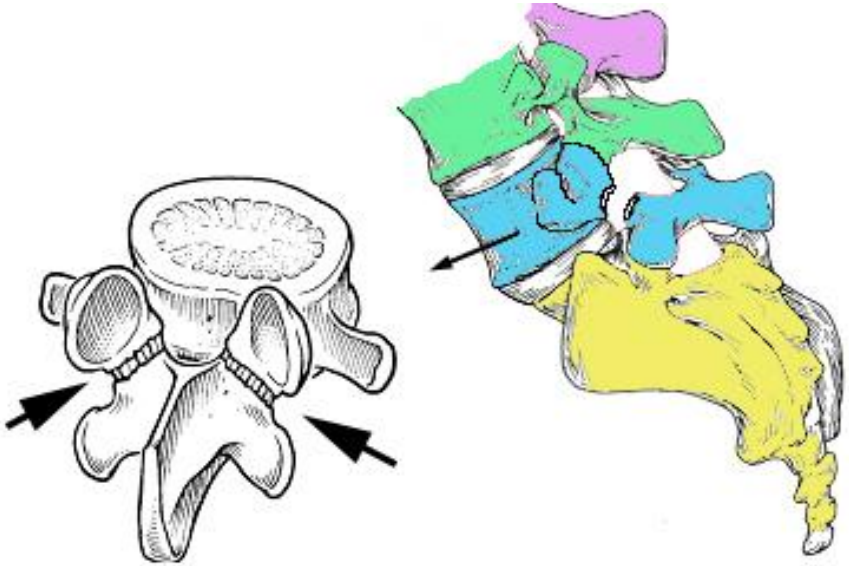

La espalda del niño

- **Espondilolisis y espondilolistesis**
  - Imagen: desplazamiento, pérdida lordosis, imagen perrito

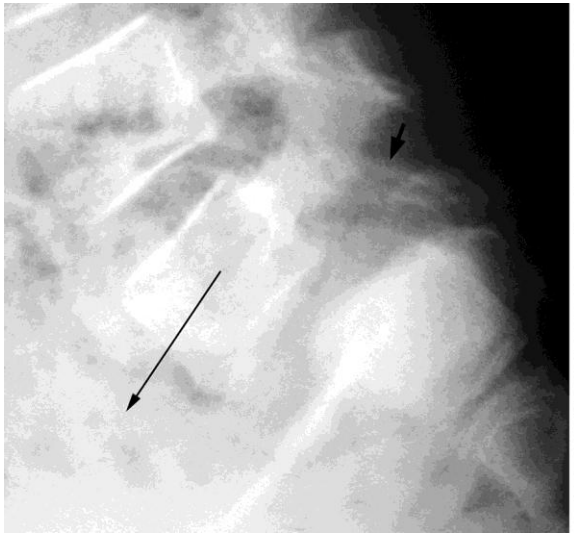

Espondilolistesis con desplazamiento anterior y pérdida de cifosis lumbar

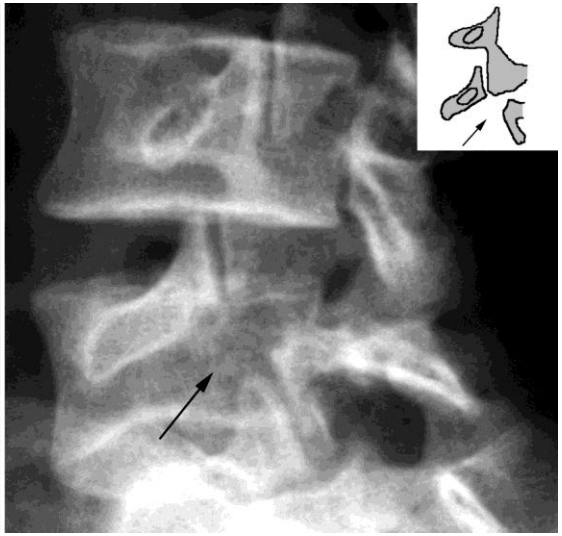

Imagen del perrito degollado en la espondilolistesis

Arriba normal, abajo listesis

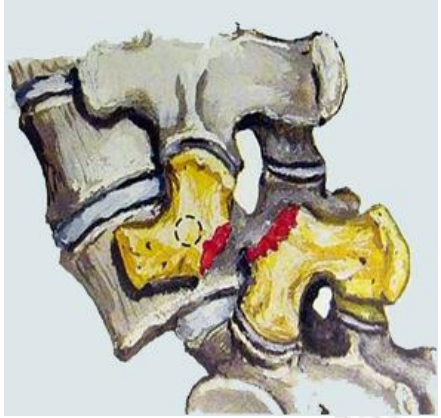

12º curso actualización pediatría AEPap 2015

La espalda del niño

- **Espondilolisis y espondilolistesis**
  - Tratamiento:
    - Fase edema-rotura unicortical: reposo deportivo 6 meses
    - Fase lisis o listesis:
      - Reposo deportivo hasta mejoría clínica
        Tratamiento sintomático
        Fisioterapia
      - Corsé 3 meses
      - Cirugía

Un 50% de las gimnastas presentan espondilolistesis

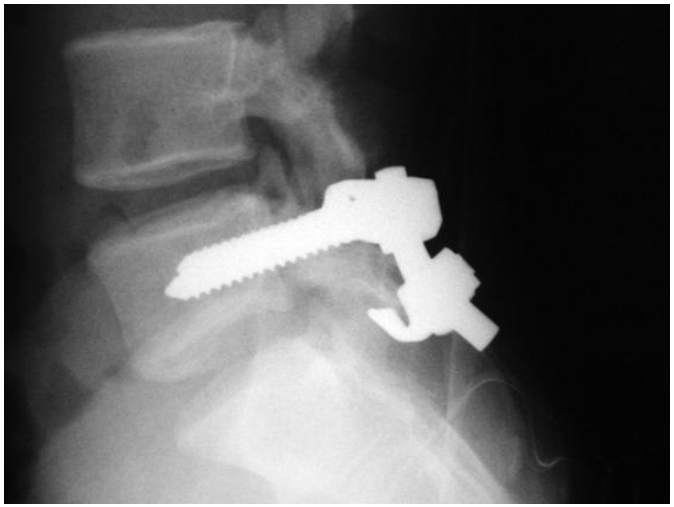

Reconstrucción ístmica instrumentada

12º curso actualización pediatría AEPap 2015

La espalda del niño

- **Dolor muscular inespecífico**
  - No atribuible a patología reconocible
  - 95-99% del dolor de espalda del niño
  - Diagnóstico de exclusión
  - Esguinces musculo-ligamentosos
  - Factores predisponentes
    - Sedentarismo – excesivo deporte
    - Obesidad
    - Mala ergonomía – mochilas
    - Psicológicos: depresión, baja autoestima

Mochila escolar
de peso excesivo

Una actividad deportiva excesiva
o inadecuada aumenta el riesgo de dolor de espalda

12º curso actualización pediatría AEPap 2015

La espalda del niño

- **Algoritmo diagnóstico**

Traumatismo severo
Cuadro tóxico
Escalofríos - Fiebre
Alteración neurológica

Dolor nocturno
Rigidez articular matutina
Inmunosupresión
Edad < 4 años
Duración > 6 semanas
FABER doloroso
Cifosis en Adams
Contractura severa

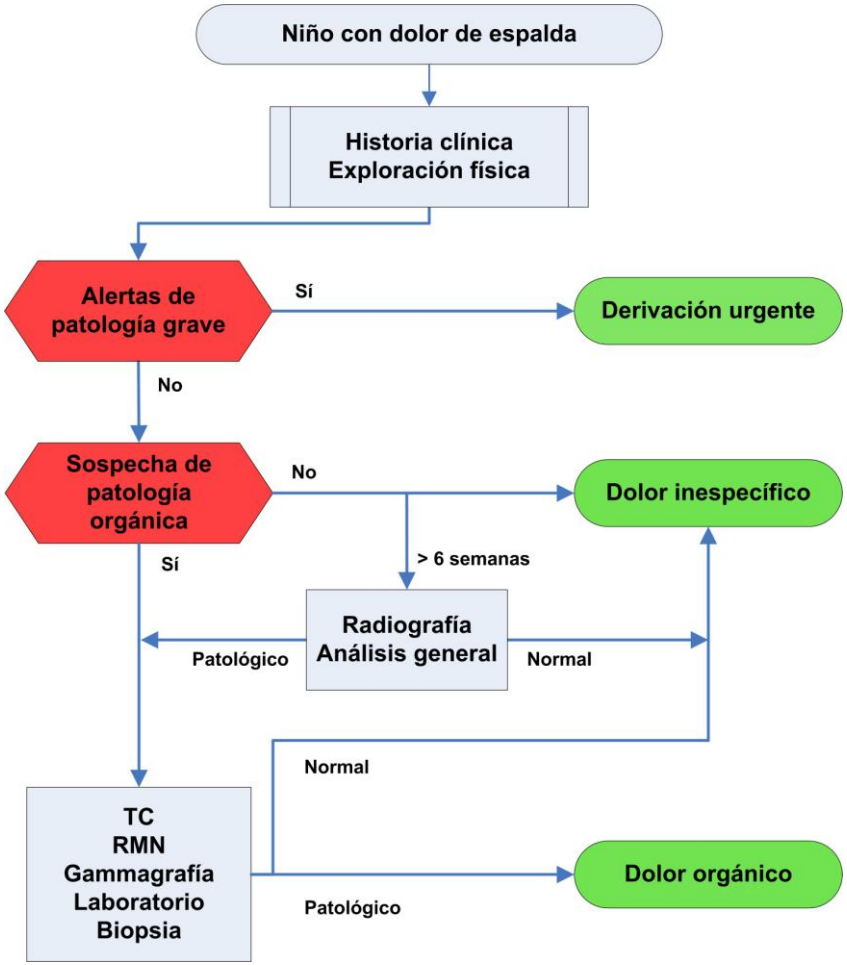

12º curso actualización pediatría AEPap 2015

La espalda del niño

- **Algoritmo terapéutico**

Sedentarismo, ergonomía…
Depresión, ansiedad…

Información
Mantener actividad
Medicación

Fisioterapia
Programas personalizados

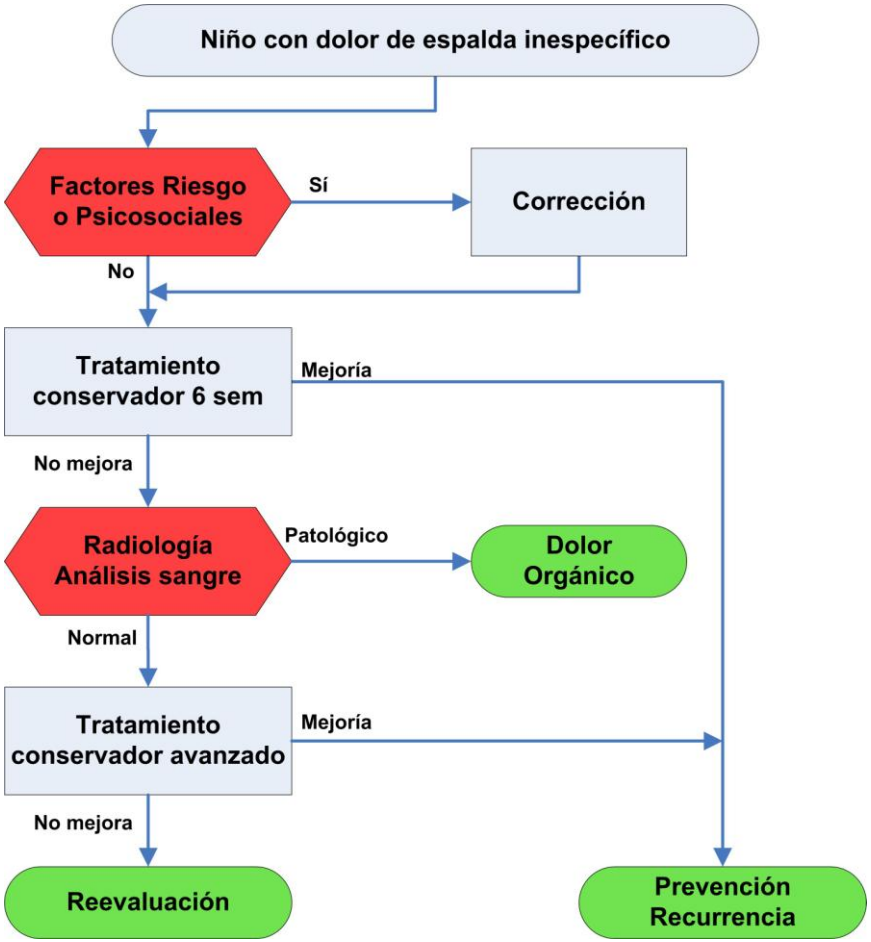

12º curso actualización pediatría AEPap 2015

Muchas gracias

Vall d'Hebron Hospital

CLÍNICA CORACHAN

delfos HOSPITAL

12º curso actualización pediatría AEPap 2015